NICHT - CHROMOSOMALE DYSMORPHIESYNDROME :

DAS SMITH - LEMLI - OPITZ SYNDROM

CLAUDIA ZAMPA

1985

Digitized by the Internet Archive
in 2026

https://archive.org/details/IA41554620_0089

Aus der Kinderpoliklinik der Universität München
(Direktor Prof. Dr. med. H. Spiess)
Abteilung für pädiatrische Genetik und pränatale Diagnostik
(Leiter Prof. Dr. med. J.-D. Murken)

Nicht-chromosomale Dysmorphiesyndrome:
Das Smith-Lemli-Opitz Syndrom

Inaugural-Dissertation
zur Erlangung der Doktorwürde in der gesamten Medizin
an der Ludwig-Maximilians-Universität zu München

vorgelegt von
Claudia Zampa
aus
München

Gilching 1985

Mit Genehmigung des Fachbereichs Medizin
der Universität München

Berichterstatter: Priv. Doz. Dr. med. S.Stengel-Rutkowski
Prof. Dr. med. J.-D. Murken
Mitberichterstatter: Prof. Dr. med. H.Spiess
Dekan: Prof. Dr. med. W.Spann
Tag der mündlichen Prüfung: 5.12.1985

Meinen Eltern

INHALTSVERZEICHNIS

1.	EINLEITUNG	1
2.	LITERATUR ZUR PROBLEMATIK	2
2.1.	Nicht-chromosomal bedingte Dysmorphiesyndrome	2
	Definition der Begriffe	
2.1.1.	Der Syndrombegriff	2
2.1.2.	Phänotypeffekte	2
2.1.2.1.	Entwicklungsretardierung	2
2.1.2.2.	Fehlbildungen	3
2.1.2.3.	Dysmorphiezeichen	3
2.1.3.	Dysmorphiesyndrome	5
2.1.4.	Genetische Ursachen von Dysmorphiesyndromen	5
2.1.4.1.	Chromosomenaberrationen	5
2.1.4.2.	Nicht-chromosomale Krankheitsursachen	6
2.1.4.2.1.	Mendel'sche Erbleiden	6
2.1.4.2.2.	Multifaktorielle Krankheitsursachen	7
2.1.4.2.3.	Exogene Faktoren	7
2.1.4.2.4.	Genetisch unsichere Dysmorphiesyndrome	7
2.2.	Das Smith-Lemli-Opitz Syndrom	8
2.2.1.	Historisches	8
2.2.2.	Das klinische Bild des Smith-Lemli-Opitz Syndroms	9
2.2.2.1.	Schwangerschaft, Geburt, Neugeborenenperiode und klinischer Verlauf	9
2.2.2.2.	Der klinische Befund	10
2.2.3.	Genetik und Häufigkeit des Smith-Lemli-Opitz Syndroms	16
3.	PROBLEMATIK	18
4.	MATERIAL UND METHODEN	20
4.1.	Material	20
4.2.	Methodik - systematische Befunderhebung	24
4.2.1.	Auswertung der Fallberichte	24
4.2.2.	Auswertung der Photographien	25
4.2.2.1.	Qualitative Beurteilung der craniofacialen Dysmorphien	26
4.2.2.2.	Quantitative Beurteilung der craniofacialen Dysmorphien	27
4.2.2.3.	Die craniofacialen Dysmorphien	30
4.2.3.	Auswertung der Dermatoglyphen	47
4.2.4.	Auswertung der Stammbäume	51
5.	ERGEBNISSE	52
5.1.	Eigene Fallbeschreibungen	52
5.1.1.	Fall I: Verena K.	52
5.1.1.1.	Anamnese	52
5.1.1.2.	Befund	55
5.1.1.3.	Dermatoglyphen	65
5.1.1.4.	Chromosomenuntersuchung	67

5.1.2.	Fall II: Bianca K.	68
5.1.2.1.	Anamnese	68
5.1.2.2.	Befund	69
5.1.2.3.	Dermatoglyphen	78
5.1.2.4.	Chromosomenuntersuchung	79
5.1.3.	Fall III: Carolin S.	79
5.1.3.1.	Anamnese	79
5.1.3.2.	Befund	82
5.1.3.3.	Dermatoglyphen	90
5.1.3.4.	Chromosomenuntersuchung	90
5.1.4.	Fall IV: Christoph B.	92
5.1.4.1.	Anamnese	92
5.1.4.2.	Befund	94
5.1.4.3.	Dermatoglyphen	102
5.1.4.4.	Chromosomenuntersuchung	103
5.2.	Ergebnisse zum klinischen Bild des Smith-Lemli-Opitz Syndroms aus den Fallberichten und aus den Photographien der Literatur	105
5.2.1.	Anamnestische Daten	105
5.2.1.1.	Schwangerschaftsanamnese	105
5.2.1.2.	Geburtsverlauf und Neonatalperiode	106
5.2.1.3.	Somatisch,psychomotorische und geistige Entwicklung	107
5.2.1.4.	Neurologie der Patienten mit Smith-Lemli-Opitz Syndrom	109
5.2.1.5.	Erkrankungen der Patienten mit Smith-Lemli-Opitz Syndrom	110
5.2.2.	Untersuchungsbefunde	111
5.2.2.1.	Craniofacies	111
5.2.2.2.	Stamm und Integument	133
5.2.2.3.	Extremtäten	134
5.2.2.4.	Organe	136
5.2.2.5.	Dermatoglyphen	139
5.2.3.	Zusammenfassung der Syndrommerkmale für das Smith-Lemli-Opitz Syndrom	143
5.2.3.1.	Das "Phantombild" des Smith-Lemli-Opitz Syndroms	143
5.2.3.2.	Das "Photometrieprofil" des Smith-Lemli-Opitz Syndroms	145
5.2.3.3.	Die "Syndromkarte" des Smith-Lemli-Opitz Syndroms	147
5.2.4.	Die genetische Beratung beim Smith-Lemli-Opitz Syndrom	150
5.2.4.1.	Prognose	150
5.2.4.2.	Stammbaumanalyse und Genetik	152
6.	DISKUSSION	154
6.1.	Problematik der Literaturauswertung	154
6.2.	Diskussion der Phänotypdiagnostik	156
6.2.1.	Allgemeine Problematik der Phänotypdiagnostik	156
6.2.2.	Der Syndromwert des Smith-Lemli-Opitz Syndroms	157
6.2.3.	Zuordnung der eigenen vier Fälle zum Smith-Lemli-Opitz Syndrom	157
6.2.3.1.	Fall I: Verena K.	158
6.2.3.2.	Fall II: Bianca K.	163
6.2.3.3.	Fall III: Carolin S.	167
6.2.3.4.	Fall IV: Christoph B.	171
6.2.3.5.	Zusammenfassende Beurteilung der eigenen Fälle	175

6.2.4.	Zuordnung der Literaturfälle zum Smith-Lemli-Opitz Syndrom	177
6.2.5.	Beurteilung des Syndromwertes und der Phänotypanalyse	181
6.2.6.	Homogenität bezüglich des Phänotyps beim Smith-Lemli-Opitz Syndrom	181
6.3.	Die genetische Beratungssituation	182
6.3.1.	Diskussion des Erbganges für das Smith-Lemli-Opitz Syndrom	182
6.3.1.1.	Autosomal dominanter Erbgang	182
6.3.1.2.	Autosomal rezessiver Erbgang	183
6.3.1.3.	Geschlechtsgebundene Erbgänge	183
6.3.1.4.	Zusammenfassung	184
6.3.2.	Wiederholungsrisiko	186
6.3.3.	Prognose	187
6.3.4.	Pränatale Diagnostik	187
7.	ZUSAMMENFASSUNG	188
8.	LITERATURVERZEICHNIS	

1.EINLEITUNG

Im Jahre 1964 äußerten die drei Amerikaner David Smith,Luc Lemli und John Opitz erstmals bei drei nicht miteinander verwandten Knaben den Verdacht auf ein neues genetisches Dysmorphiesyndrom.Die Erstbeschreibung eines solchen neuen Symptomenmusters ist der erste und zugleich wichtigste Schritt bei der Herausarbeitung eines neuen Krankheitsbildes.Es wird dadurch die Aufmerksamkeit der Untersucher geweckt.Weitere Analogbeobachtungen werden gemacht,so daß die Zahl der bekannten einschlägigen Fälle in Abhängigkeit von der Häufigkeit der Erkrankung wächst.Allmählich wird es dann möglich Regelhaftigkeiten zu erkennen,und Fragen der Ätiologie,Diagnostik,Prognose und Therapie zu diskutieren.Jeder neue Analogfall ist wichtig und gestattet eine genauere Definition und Einengung des Diagnosebegriffes.Die exakte Erfassung eines Syndrombildes ist von großer Bedeutung,denn die Diagnosestellung eines Syndroms ist im günstigsten Fall nur so genau wie seine Definition.

Beim Smith-Lemli-Opitz Syndrom,wie das oben erwähnte Krankheitsbild nach seinen Erstbeschreibern genannt wurde,handelt es sich um ein nicht-chromosomales Dysmorphiesyndrom.Die Charakterisierung dieses Syndroms ist nur aufgrund von Phänotypmerkmalen möglich,da ein spezifischer genetischer,metabolischer oder physiologischer Defekt nicht nachweisbar ist. Die genaue Abgrenzung des Syndroms,die bisher noch nicht zweifelsfrei möglich erscheint,könnte dem Untersucher die Zuordnung eines Patienten zum Syndrom erleichtern,und wäre damit bedeutsam für die genetische Beratung betroffener Familien und gegebenenfalls für die Prävention.

Aufgabe dieser Arbeit ist es,das Smith-Lemli-Opitz Syndrom anhand der bisher publizierten Fallberichte,sowie vier eigener Patienten,die hier vorgestellt werden,eventuell neu zu definieren und durch systematische Befunderhebung mit genauer Phänotypbeschreibung eine präzise,syndromtypische Merkmalskombination herauszuarbeiten.

2. LITERATUR ZUR PROBLEMATIK

2.1. Nicht-chromosomal bedingte Dysmorphiesyndrome
Definition der Begriffe

2.1.1. Der Syndrombegriff

Aus dem Griechischen abgeleitet (syn=zusammen,dromos=Lauf) bedeutet das Wort "Syndrom" soviel wie "Zusammentreffen von Veränderungen des Organismus".Im klinischen Sprachgebrauch wird der Ausdruck "Syndrom" meist recht unterschiedlich und unscharf angewendet.Neuhäuser und Opitz (1975) definieren ein "Syndrom" jedoch treffend und präzise als eine überzufällige, regelhafte Kombination verschiedener Krankheitszeichen und/ oder Anomalien,denen eine gemeinsame Ursache zugrunde liegt. Somit unterscheidet sich ein Syndrom von einem einfachen Symptomenkomplex,bei dem nur das gemeinsame,möglicherweise zufällige Auftreten klinischer Zeichen obligat ist (Zufallssyndromie,Günther 1948).Bei einem echten Syndrom müssen die Symptome in gleicher Ausprägung und Kombination bei mehr als einem Patienten beobachtet worden sein.Diese Maximalforderung wird jedoch praktisch nie erreicht.Je mehr Krankheitszeichen und/oder Anomalien miteinander in Kombination auftreten und je seltener sie zugleich in der Normalbevölkerung zu finden sind,umso wahrscheinlicher ist das Vorhandensein eines echten Syndroms.

In der Genetik wird die Bezeichnung "Syndrom" meist für einen einheitlichen Symptomenkomplex angewendet,dessen feste Zusammengehörigkeit der Symptome aus genetischen Gründen wahrscheinlich,pathogenetisch aber oftmals noch nicht geklärt ist.

2.1.2. Phänotypeffekte

2.1.2.1. Entwicklungretardierung

Dieser Begriff umfaßt die Verzögerung der somatischen,psycho- und statomotorischen,sowie der geistigen Entwicklung.Manche entwicklungsretardierten Kinder sind bereits zum Zeitpunkt der Geburt untergewichtig und minderwüchsig,bei anderen stellt sich die körperliche Entwicklungsstörung erst postportal ein.

Entwicklungsretardierung zeigt sich auch in der Zahnung,dem Knochenalter und der Pubertät.Die Kinder beginnen oftmals spät zu sitzen,zu stehen und zu laufen.In fehlendem sozialem Lächeln und verzögerter Sprachbildung ist frühzeitig eine mentale Retardierung zu erkennen.

2.1.2.2. Fehlbildungen

Fehlbildungen (=Mißbildungen = größere Anomalien = malformation) sind angeborene Anomalien,die entstanden sind durch eine,von der Norm abweichende,inkomplette oder abnormale embryonale Differenzierung und/oder Wachstum der Organe. Ein solcher pathogenetischer Defekt kann entweder nur eine Einzelstruktur betreffen (Einzelfehlbildung,z.B.Gaumenspalte oder Hexadaktylie),oder aber er betrifft ein embryonales Entwicklungsfeld und verursacht eine Mehrzahl,miteinander in entwicklungsgeschichtlichem Zusammenhang stehender Anomalien (Spanger,1979).Letzteres wird von Hermann und Opitz (1977) als Entwicklungsfeld-Komplex (develop mental field complex = DFC) bezeichnet.

Fehlbildungen können in allen Organsystemen vorkommen (Gehirn, Lunge,Herz-und Kreislaufsystem,Urogenitaltrakt und Skelettsystem).Von den Mißbildungen zu unterscheiden sind zum einen "Dysplasien",die durch Differenzierungsstörungen eines einzelnen Gewebes oder Organs entstehen (z.B Naevi,Hamartome,ektodermale Dysplasien),und zum anderen "Deformitäten",die als Folge einer exogenen,meist mechanischen Einwirkung auf eine zunächst normal angelegte Struktur entstehen (z.B.Klumpfüße,Skoliose; Spanger 1979).

2.1.2.3. Dysmorphiezeichen

Dysmorphiezeichen (= kleinere Anomalien = dysmorphic-signs) sind kleinere Abweichungen der äußeren Körperform,die Variationen des normalen Erscheinungsbildes darstellen,aber weder pathologische Bedeutung haben,noch funktionseinschränkend sind.Einzelne Dysmorphiezeichen können auch in der Normalbevölkerung beobachtet werden,sind aber ohne diagnostische Be-

deutung.Die Häufung und spezifische Kombination mehrerer Dysmorphiezeichen kann einen auffälligen Phänotyp zur Folge haben ("merkwürdig","sonderbar","funny looking","odd facies") und charakteristisch für ein bestimmtes Syndrom sein.

Multiple Dysmorphiezeichen prägen das äußere Erscheinungsbild und können somit dem Kliniker für die Blickdiagnose eines Syndroms sehr nützlich sein.Sie können sowohl deskriptiv,als auch metrisch erfaßt werden (Phänotypanalyse).

Zu den Dysmorphiezeichen gehören vor allem kleinere Anomalien des knöchernen Schädels und der Weichteilbildungen des Gesichtes,die als "craniofaciale Dysmorphien" zusammengefaßt werden.Des weiteren zählen Veränderungen des Rumpfes einschließlich des Genitales,der Extremitäten,sowie Anomalien im Hautleisten- und Furchensystem zu den Dysmorphiezeichen.

Die Abweichungen im Hautleisten- und Furchensystem gelangten erstmals im Jahre 1961,als Cummins eine spezifische,von der normalen Variabilität abweichende Musterkombination der Dermatoglyphen für das Down Syndrom entdeckte,in das Interesse der klinischen Genetik.Für immer mehr Dysmorphiesyndrome konnten typische Musterkombinationen gefunden werden,so daß die Dermatoglyphen heute eine wertvolle diagnostische Hilfe darstellen.
Die Dermatoglyphen beschreiben die Summe der Hautleisten-und Furchenmerkmale auf den Fingern,Zehen,Handinnenflächen (Palmae) und Fußsohlen (Plantae).Sie stellen in Art und Kombination genetisch determinierte,konstante und individuelle Merkmale dar.
Hautleisten (Papillarleisten) sind die leistenförmigen Strukturen der Epidermis,auf denen die Schweißdrüsen ausmünden. Dazwischen befinden sich feine Furchen.Die Entwicklung dieser Papillarleisten beginnt in der 6.-12. Embryonalwoche und führt über Fingerballenbildung und Drüsenfaltenbildung im 6.-7. Embryonalmonat zum Erscheinungsbild der endgültigen Hautleisten.Somit können Störungen in der embryonalen Entwicklung abnorme Mustertypen und/oder -häufigkeiten zur Folge haben.
Auch das Furchensystem,d.h.die Gesamtheit der Furchen

auf Handflächen und Fußsohlen,wird zu den Dermatoglyphen gerechnet.Hierbei handelt es sich um Haftungslinien,in denen die Haut auf den darunterliegnden Strukturen fixiert ist. Diese Furchen werden zwischen 2.und 3. Embryonalmonat gebildet und sind im 6. Embryonalmonat vollständig.
Abweichungen vom normalen Hautleisten- und Furchenmuster gelten somit als Indikatoren einer Entwicklungsstörung und können die Syndromdiagnostik in unklaren Fällen wertvoll ergänzen.

2.1.3. Dysmorphiesyndrome

Dysmorphiesyndrome sind gekennzeichnet durch das gemeinsame Auftreten von Entwicklungsretardierung und einer typischen Kombination mehrerer Dysmorphiezeichen.Ein etwa bedeutungsgleicher Ausdruck im englischen Sprachraum ist "MR/MCA - Syndrome" (MR = mental retardation,MCA = multiple congenital anomalies).

Als Ursache eines Dysmorphiesyndroms kommt am häufigsten eine genetische Ätiologie in Betracht,wobei in etwa 40% der Fälle eine Chromosomenanomalie verantwortlich ist (Neuhäuser und Opitz 1975).Die übrigen Dysmorphiesyndrome sind nichtchromosomal verursacht.Zu dieser Gruppe zählen vor allem die Mendel'schen Erbleiden.Selten kann auch eine exogene Ursache oder eine multifaktorielle Ätiologie für ein solches nichtchromosomales Dysmorphiesyndrom verantwortlich sein.

2.1.4. Genetische Ursachen von Dysmorphiesyndromen

Bei unbekannten Dysmorphiesyndromen sollte in keinem Fall auf eine Chromosomenanalyse verzichtet werden.Sind keine Chromosomenaberrationen aufzudecken,so müssen monogenetische, multifaktorielle oder exogene Faktoren als Ursachen in Betracht gezogen werden.

2.1.4.1. Chromosomenaberrationen

Chromosomalbedingte Dysmorphiesyndrome lassen sich mit Hilfe cytogenetischer Techniken diagnostisch sichern.Man hat dabei zu differenzieren zwischen numerischen und strukturellen Aberrationen,sowie zwischen ererbten und neu entstandenen Ver-

änderungen.Da versteckte und kleine Strukturaberrationen mögliche Ursachen für neue Krankheitsbilder sein können,ist die Phänotypdiagnostik eine wichtige Ergänzung zur Labordiagnostik.

Chromosomal bedingte Dysmorphiesyndrome betreffen in der Regel autosomale Segmente.Gonosomale Segmente beeinträchtigen Intelligenz und Morphe in einem wesentlich geringerem Ausmaß, als autosomale Segmente,und führen nicht zu charakteristischen Dysmorphiesyndromen.

Eine Unterscheidung chromosomal bedingter und nicht-chromosomal bedingter Dysmorphiesyndrome aufgrund des Grades der geistigen Retardierung und der Ausprägung der Dysmorphiezeichen ist nicht möglich.So kann einer leichten Entwicklungsretardierung mit gering ausgeprägten kleineren Anomalien durchaus eine chromosomale Segmentaberration zugrunde liegen, sowie umgekehrt ein monogener Defekt die Ursache eines Dysmorphiesyndroms mit ausgeprägten Phänotypeffekten sein kann.

2.1.4.2. Nicht-chromosomale Krankheitsursachen

2.1.4.2.1. Mendel'sche Erbleiden

Ursache dieser Dysmorphiesyndrome ist ein monogener,mikroskopisch nicht nachweisbarer Defekt.Die Vererbung erfolgt nach den Mendel'schen Regeln (d.h. autosomal dominant oder rezessiv,und x-gekoppelt dominant oder rezessiv).
Die Diagnosestellung monogener Erbleiden ist nicht immer ganz einfach.Sie erfolgt aufgrund von: charakteristischer Stammbaumerhebung ,Labordiagnosen (nur möglich bei spezifischen Stoffwechseldefekten) und charakteristischem Phänotyp.
In den meisten Fällen gibt die Stammbaumanalyse Hinweise auf ein monogenes Erbleiden.Sofern es sich nicht um eine Neumutation handelt,läßt sich je nach Vererbungsmodus eine charakteristische familiäre Häufung erkennen.
In manchen Fällen handelt es sich um Syndrome,deren Ursache ein sogenannter "inborn error of metabolism" ist.Es liegt hierbei ein spezifischer Enzymdefekt vor,der später im Rahmen des gestörten Stoffwechsels die typischen Krankheitserscheinungen hervorruft (Goodman 1977).Ein laborchemischer Nachweis er-

möglicht dann die Diagnose.Meistens handelt es sich aber um monogene Defekte,die Dysmorphiesyndrome hervorrufen,bei denen ein gemeinsamer Enzymdefekt unbekannt ist.Die Diagnose solcher Syndrome ist nur durch eine genaue Phänotypanalyse zu stellen.

2.1.4.2.2. Multifaktorielle Krankheitsursachen

Selten ist als Ursache von nicht-chromosomal bedingten Dysmorphiesyndromen eine multifaktorielle Ätiologie anzunehmen. Hierbei wird eine bestimmte Anzahl von prädisponierenden Genen angenommen,die bei Summation aus dem elterlichen Erbgut zusammen mit exogenen Faktoren,die Manifestation eines Dysmorphiesyndroms hervorrufen können.

2.1.4.2.3. Exogene Faktoren

Durch exogene Faktoren während der Schwangerschaft können ebenfalls Dysmorphiesyndrome hervorgrufen werden.Sie können Anlaß zur Verwechslung mit genetischen Krankheitsbildern geben.Daher ist es wichtig,zur Sicherheit eine Chromosomenanalyse durchzuführen,und eine genaue Anamnese der Mutter zu erheben.Am häufigsten unter den exogen verursachten Dysmorphiesyndromen ist die Alkohol-Embryopathie.Aber auch andere Noxen z.B. Medikamente wie Dihydantoin oder Warfarin können Dysmorphiesyndrome zur Folge haben.

2.1.4.2.4. Genetisch unsichere Dysmorphiesyndrome

Hierbei handelt es sich um eine große Gruppe phänotypisch wohldefinierter Dysmorphiesyndrome,bei denen weder eine bestimmte genetische,noch eine multifaktorielle oder exogene Ätiologie nachgewiesen werden kann.Aufgrund familiärer Häufungen werden genetische Faktoren angenommen,ohne daß eine genaue Krankheitsursache erkennbar ist.

2.2. Das Smith-Lemli-Opitz Syndrom

2.2.1. Historisches

Im Jahre 1964 wurde erstmals von den Amerikanern David Smith, Luc Lemli und John Opitz eine Reihe sehr ähnlicher klinischer Merkmale bei drei nicht miteinander verwandten Knaben beobachtet,und die Vermutung aufgestellt,daß es sich hierbei um ein Syndrom handeln könnte.Alle drei Patienten zeigten die Kombination von: Mikrozephalie,geistiger Retardierung,Hypertonie der Muskulatur,inkompletter Entwicklung des äußeren Genitales und ähnliche Dysmorphien an Gesicht und Extremitäten. Die Veröffentlichung dieser Fälle erfolgte im Jahre 1964 im "Journal of Pediatrics" unter dem Titel "A newly recognized Syndrome of multiple congenital Anomalies".Nach den Erstbeschreibern erhielt dieses Krankheitsbild später den Namen "Smith-Lemli-Opitz Syndrom".In der Literatur ist allerdings manchmal auch noch die Bezeichnung "RSH-Syndrom" zu finden, ausgehend von den Anfangsbuchstaben der Familiennamen der ersten drei Patienten (z.B. Opitz et al 1969).

Seit dieser Zeit wurden nach und nach weitere gleichartige, neue Fälle publiziert,wodurch sich das phänotypische Spektrum immer mehr erweiterte und sich eine große Variabilität der Symptome zeigte.Lange Zeit wurde nur über jüngere erkrankte Kinder berichtet,bis Chakanovskis und Sutherland (1971) einen acht Jahre alten Knaben vorstellten,und mit dem Patienten von Hoefnagel (1969) der erste von bisher fünf Erwachsenen mit Smith-Lemli-Opitz Syndrom entdeckt wurde.
1972 gab Srsen eine Übersicht der klinischen Merkmale von insgesamt 38 Patienten.V.Johnson analysierte 1975 insgesamt 55 Literaturfälle.Cruveiller veröffentlichte zwei Jahre später eine kurze Zusammenstellung von 72 Fällen.Ein besonderes Gewicht auf Dysmorphiezeichen wurde jedoch in keiner Arbeit gelegt.

2.2.2. Das klinische Bild des Smith-Lemli-Opitz Syndroms

Vor der eigenen detaillierten Literaturauswertung soll eine kurze Zusammenfassung über die bisher bekannten wichtigsten Merkmale des Smith-Lemli-Opitz Syndroms gegeben werden. Als Grundlage dienten hier in erster Linie die Beschreibungen des Krankheitsbildes im "Atlas der craniofacialen Dysmorphien" (Goodman und Gorlin 1977), in "Syndromes of the head and neck" (Gorlin 1976), in "Developmental defects and Syndromes" (Salmon und Lindenbaum 1976), sowie in weiteren zehn Übersichtsarbeiten (siehe Autorenverzeichnis 1).

Autorenverzeichnis 1

1 = Gellis 1968
2 = Srsen 1972
3 = Johnson 1975
4 = Neuhäuser 1975
5 = Terreros 1975
6 = Gorlin 1976
7 = Smith 1976
8 = Cruveiller 1977
9 = Goodman und Gorlin 1977
10 = Gemme 1978
11 = Jeanty 1978
12 = Salmon 1978
13 = Calvani 1979

2.2.2.1. Schwangerschaft - Geburt - Neugeborenenperiode klinischer Verlauf

In der Schwangerschaftsanamnese ist das verspätete Auftreten und die schwache Aktivität der fetalen Bewegungen auffällig. Zudem scheint eine Häufung von Steißlagengeburten zu bestehen. Beides, die schwachen Kindsbewegungen und die Beckenendlagen, werden als Folgen eines intrauterinen, bereits pränatal bestehenden Bewegungsmangels interpretiert.

In ungefähr 30% der Fälle liegt das Geburtsgewicht unter 2500 g.Die intrauterine Wachstumsretardierung setzt sich postnatal fort,d.h. die Kinder bleiben minderwüchsig und untergewichtig.Schon in der Neonatalperiode zeigen sich meist Ernährungprobleme und Gedeihstörungen.Der Muskeltonus ist herabgesetzt,kann jedoch später in eine Muskelhypertonie übergehen,bis hin zur Spastizität.Cerebrale Krampfanfälle und abnormes EEG sind in der Anamnese anzutreffen.
Das Wesen der Patienten ist in der ersten Zeit geprägt durch Übererregbarkeit.Auffällig ist ein eigentümliches schrilles Schreien.Später wird das Verhalten jedoch ausgeglichener. Obligat ist die psychomotorische und geistige Retardierung, deren Schweregrade allerdings unterschiedlich sind.
Ein großes Problem stellen die häufig rezidivierenden Infektionen des oberen Respirationstraktes in der frühen Kindheit dar.Die Lebenserwartung der Kinder ist deutlich vermindert.Etwa 20% sterben innerhalb des ersten Lebensjahres. Als Ursache kommt in vielen Fällen eine Bronchopneumonie in Frage.

2.2.2.2. Der klinische Befund

Fehlbildungen der inneren Organe

Fehlbildungen können häufig an verschiedenen Organen gefunden werden.
Bei der Pneumencephalographie und bei der Autopsie wurden zum Teil sehr schwere Defekte des zentralen Nervensystems entdeckt.Es handelte sich dabei unter anderem um eine Hypoplasie der frontalen Lobi und des Kleinhirns,partielle Agnesie des Spleniums sowie Ventrikeldilatation.Zudem konnten mikroskopisch ebenfalls pathologische Veränderungen festgestellt werden.
In vielen Fällen wird auch über kardiovaskuläre Anomalien wie zum Beispiel: offener Ductus Botalli,Ventrikelseptumdefekt,Vorhofseptumdefekt oder aberrante A.subclavia berichtet.
Fehlbildungen der Niere und der ableitenden Harnwege,sowie Pylorusstenosen kommen gelegentlich vor.

Charakteristische Merkmale bei männlichen Patienten mit Smith-Lemli-Opitz Syndrom sind Hypospadie und ein gespaltenes Skrotum,d.h. ein intersexuelles Genitale.Im Gegensatz zu den ersten Veröffentlichungen,in denen die Genitalfehlbildungen noch als eine Art Leitsymptom aufgefaßt wurden,weiß man heute,daß diese nicht obligat sind.

Fehlbildungen und Dysmorphien der Extremitäten

Sehr oft findet man bei Smith-Lemli-Opitz Patienten verschiedene Skelettanomalien.Darunter auffallend konstant eine Syndaktylie meist zwischen 2. und 3. Zehe.Des weiteren können beobachtet werden: Polydaktylie,Brachydaktylie, Kamptodaktylie,Klinodaktylie,Metatarsus adductus,Pes equinovarus,Coxa valga und Hüftgelenksdislokationen.
Das Knochenalter ist häufig retardiert.Gibson (1965) beobachtete bei einem Patienten eine Dysplasia epiphysialis punctata.

Craniofaciale Dysmorphien

Schon den Erstbeschreibern fiel bei ihren drei Patienten eine frappierende Ähnlichkeit der Schädel- und Gesichtsbildung auf.Die Mutter des Patienten S.H.,soll sogar auf einer Photographie des Patienten W.G. ihr eigenes Kind vermutet haben.
Im folgenden Abschnitt sollen die typischen morphologischen Abweichungen des Schädels und des Gesichtes aufgezeigt werden,wie sie aus 13 Übersichtsarbeiten (siehe Autorenverzeichnis 1,S.9) zusammengestellt wurden (Tab.: 1 ,S.14).

In der Augenregion werden ein Epikanthus medialis,eine Blepharoptosis der Augenlider,sowie ein Strabismus in allen Arbeiten als typisch beschrieben.Die Lidspalten werden gelegentlich als "klein" bezeichnet (11).Das Vorhandensein einer antimongoloiden Lidspaltenachse (2,3,8,11,12)wird von Cruveiller mit 7% angegeben,von Gemme jedoch im Gegensatz dazu mit 76%.Widersprüchlichkeiten bestehen auch in der Beurteilung des Augenabstandes.Es soll einerseits ein Hypertelorismus: zu erkennen sein (3,4,6,8,12),wohingegen

Calvani einen Hypotelorismus als morphologisches Merkmal aufführt.Bei der Untersuchung des Auges kann manchmal ein Katarakt (2,3,4,5,6,11) oder ein Exophthalmus auffallen (3,4,12).Bei den Augenbrauen wird eine Synophris beobachtet (11,12).
Das charakteristische Bild der Nase entsteht durch die breite (1,3,8,9,10,11),eingesunkene (10,13) Nasenwurzel,und den manchmal etwas kurz erscheinenden Nasenrücken (3),mit der breiten Nasenspitze (4,7,6,9,12).Die antevertierten,d.h. nach aufwärts gerichteten Nasenlöcher werden einheitlich von allen Autoren als zum Syndrom gehörig aufgefaßt.Die Häufigkeitsangaben über die breite Nasenwurzel schwanken zwischen 62% und 93%.Srsen spricht einfach von einer insgesamt breiten Nase,ohne zu differenzieren,um welche Abschnitte es sich handelt.
In der Mundregion fallen auf: ein langes Philtrum (1,9) und eine mäßige Mikrognathie,die in allen 13 Arbeiten aufgeführt wird,und mit einem Prozentsatz von etwa 71% - 93% vorkommen soll.Die Zähne sind gelegentlich irregulär geformt und/oder implantiert (3,11,13).Einen häufigen Befund stellt der hohe (1,2,3,6,8,10,12,13) und gespaltene (1,3,5,6,7,8,9,10, 11,12,13) Gaumen,sowie eine Uvula bifida (1,2,3,4,6,9,10) dar.Kräftige Alveolarbögen des Oberkiefers bzw breite Zahnleisten werden in allen Arbeiten für typisch gehalten.
Bei den Ohren wird eine tiefe Implantation(1,3,5,6,7,8,9,10, 11,12,13) und eine nach hinten rotierte Ohrachse (3,4,6,7,8, 10,11,12) beschrieben.Die Ohrmuscheln sind groß (3,10) und mangelhaft modelliert (11),bzw weisen kleinere Anomalien auf (2,4,6,8),die jedoch nirgends näher differenziert werden.

Wie in vielen Publikationen festgestellt wird,zeigt sich auch in diesen Übersichtsarbeiten,daß die Craniofacies keine unbedeutende Rolle in der Charakterisierung des Smith-Lemli-Opitz Syndroms spielt.Jedoch fällt auf,daß die Beschreibung der Gesichtsdysmorphien uneinheitlich ist.Von den insgesamt 34 Stigmata wurden nur sechs von allen Autoren einstimmig, bzw nur zwölf von über der Hälfte der Autoren,als zum Syn-

drom gehörig beschrieben.Des weiteren bestehen Widersprüchlichkeiten bezüglich der Häufigkeitsangaben einzelner Merkmale.
Metzke (1972) fand eine Art "Syndromkatalogisierung" als praktikablen Weg im Prozeß der Diagnostik.
Im Jahre 1975 wurde von V.Johnson,die als einzige von allen Verfassern über 20 Merkmale der Craniofacies zusammenstellte, der Vorschlag gemacht,das Syndrom über morphologische Bewertungskriterien zu klassifizieren.Sie entwarf einen Katalog mit den 11 am häufigsten auftretenden Gesichtsdysmorphien und empfahl,bei Vorhandensein von fünf oder mehr Merkmalen bei einem Patienten,den Verdacht auf ein Smith-Lemli-Opitz Syndrom zu stellen.Diese 11 Merkmale waren: Epikanthus, Blepharoptosis,Strabismus,breite Nasenwurzel,nach vorne offene Nasenlöcher,hoher Gaumenbogen,Gaumen-und/oder Uvulaspalte, breiter Alveolarbogen,tief angesetzte Ohren,Ohrmuscheldysplasien und mandibuläre Mikrognathie.47,der von ihr analysierten Literaturfälle hatten fünf und mehr dieser Zeichen (85,4%),während nur acht Fälle weniger als fünf Zeichen (14,5%) aufwiesen.
Seit der Publikation von V.Johnson hat sich jedoch niemand mehr genauer mit der Gesichtsdysmorphie des Smith-Lemli-Opitz Syndroms befaßt,die im Gegensatz zu dem unterschiedlichen Organbefall doch so charakteristisch erscheint.Eine Erweiterung des Kataloges von V.Johnson wäre durchaus sinnvoll,da dieser noch nicht alle erkennbaren morphologischen Stigmata enthält und nicht genau genug ist.

Für die Häufigkeitsbeurteilung der Gesichtsmerkmale wurden bislang nur die Angaben aus den Literaturfällen herangezogen.Eine Überprüfung der Textangaben der Autoren aufgrund der Photographien,die vielen Fallberichten beigefügt sind, fand nicht statt.
Die Phänotypbeschreibungen in den einzelnen Kasuistiken klingen andrerseits manchmal geradezu stereotyp,so daß man eine außerordentliche Ähnlichkeit der Patienten vermutet,die dann aber auf den ersten Blick garnicht so auffallend ist.Es scheint als wäre bei der Beschreibung der Craniofacies nur auf schon einmal in der Literatur erwähnte Merkmale geachtet worden.

Autoren	1	2	3	4	5	6	7	8	9	10	11	12	13
Mikrocephalie	+	+	92%	+	97%	+	+	96%	+	91%	93%	+	95%
Scaphocephalie				+					+		+	+	
abnorme Kopfform			+										
prominente sut. metopica			+										
prominentes occiput													28%
schmale Stirn			+				+						
Hypertelorismus			+	+		+		12%				+	
Hypotelorismus													+
Epikanthus	+	+	42%	+	47%	+	+	35%	+	50%	47%	+	36%
Ptosis	+	+	64%	+	65%	+	+	61%	+	70%	71%	+	64%
antimongoloide Lidachse		+	+			+		7%		76%			
kleine Lidspalten											+		
Strabismus	+	+	38%	+		+	+	35%	+	48%	38%	+	41%
Katarakt		+	+	+	12%	+					+		
Exophthalmus			+	+								+	
Synophris											+	+	
breite Nasenwurzel	+		56%					54%	+		84%		
eingesunkene Nasenwurzel										+			+
breite Nasenspitze				+		+	+		+			+	
breite Nase		+											
kurze Nase			+										
antevertierte Nasenlöcher	+	+	75%	+	75%	+	+	62%	+	77%	93%	+	86%
hoher Gaumen	+	+	55%			+		49%		+		+	+
gespaltener Gaumen		+	+	+	37%	+		47%	+	+	+	+	55%
gespaltene Uvula	+	+	+	+		+			+	+			
breite Zahnleisten	+	+	60%	+	55%	+	+	47%	+	+	77%	+	65%
irregulär impl. Zähne			+								+		24%
Mikrognathie	+	+	78%	+	85%	+	+	71%	+	83%	93%	+	82%
langes Philtrum	+								+				
tiefsitzende Ohren	+		+		50%	+	+	+	+	+	+	+	46%
abnorme Rotation der Ohren			+	+		+	+	+		+	+	+	+
große Ohren			+							57%			
Ohrmuscheldysplasien		+		+		+		32%			+		

Tabelle 1 : Craniofaciale Merkmale, die von den verschiedenen Autoren als charakteristisch erachtet wurden. (Indices der Autoren entsprechend dem Autorenverzeichnis 1)

Dermatoglyphen

An einem für das Smith-Lemli-Opitz Syndrom spezifischen Hautleistenmuster wird gezweifelt.Nur in wenigen Arbeiten waren Häufigkeiten auffälliger Hautleistenmuster zusammengestellt. In den Artikeln von Chakanovskis(1971), V.Johnson (1975) und Cruveiller (1977) sind die bei den bisherigen Literaturfällen gefundenen Dermatoglyphen tabellarisch zusammengefaßt worden.
Schaumann bemühte sich in ihrem Buch "Dermatoglyphics in Medical Disorders" (1976) um eine Analyse der vorhandenen Dermatoglyphenbefunde.Auch Preus und Fraser (1972) befaßten sich in ihrer Arbeit "Dermatoglyphics and Syndromes" mit dem Smith-Lemli-Opitz Syndrom.
Folgende Auffälligkeiten sind aufgrund dieser Arbeiten zu erwarten:

- Erhöhte Anzahl von Wirbeln auf den Fingerbeeren (Schaumann: 48.1%,Normwert: 30,7%);
- Erhöhte Anzahl von Bögen auf den Fingerbeeren (Schaumann: 14,2%,Normwert: 6,2%);
- Erhöhte Gesamtleistenzahl (Schaumann: 96,3%);
- Auftreten von distalen Triradien t' und t" (Schaumann: 50,8%, Normwert: 28,0%);
- Erhöhte Musteranzahl auf dem Thenar (Schaumann: 22,7%,Normwert: 8,5%);
- Verminderte Musteranzahl auf I_4 (Schaumann: 25,0%,Normwert: 63,2%);
- Verminderte Musteranzahl auf dem Hypothenar (Schaumann: 18,2%,Normwert: 42,5%);
- Tibiales Bogenmuster auf dem Hallux (Preus und Fraser: 35%)
- Vierfingerfurche (Schaumann: 78,4%,Preus und Fraser: 53%, Normwert: 5,5%).

Ein charakteristischer Hautleistenbefund für das Smith-Lemli-Opitz Syndrom besteht danach,trotz der zahlreichen Auffälligkeiten ,nach Ansicht der Autoren nicht.

2.2.3. Genetik und Häufigkeit des Smith-Lemli-Opitz Syndroms

Da sich bisher keine anamnestischen Hinweise auf bestimmte exogene Noxen ergeben haben,und keine numerische oder strukturelle Chromosomenaberration aufgedeckt werden konnte,wird für das Smith-Lemli-Opitz Syndrom eine nicht-chromosomale genetische Ursache angenommen.Von den meisten Autoren wird ein autosomal recessiver Erbgang vermutet.Jedoch ist die Frage der Heredität noch nicht befriedigend geklärt.Eine präzise Analyse aller verfügbaren Stammbäume nach Überprüfung der Phänotypdiagnostik ist bislang noch nicht erfolgt.

Ein autosomal dominanter Erbgang scheidet nach Ansicht aller Autoren aus,da in keinem Fall mehr als eine Generation,nämlich die des Probanden betroffen ist.Gegen dominante Neumutationen sprechen die aufgetretenen Geschwisterfälle.

Ein autosomal rezessiver Erbgang wird wie bereits erwähnt am häufigsten für das Krankheitsbild verantwortlich gemacht.Dadurch wäre zu erklären,daß in manchen Familien Geschwister betroffen sind,die Eltern jedoch phänotypisch unauffällig sind. V.Johnson analysierte in ihrer Arbeit 43 Stammbäume mit insgesamt 47 kranken und 59 gesunden Kindern.Sie berechnete daraus das Verhältnis von betroffenen zu gesunden Geschwistern,mit Korrektur durch Ausschluß eines Probanden pro Familie,zu 17,64% (12 betroffene und 56 gesunde Kinder).Dies ist etwas weniger als der,für eine autosomal rezessive Störung zu erwartende Wert von 25%.Dallaire fand 1969 nach derselben Berechnungsmethode,bei dem von ihm beobachteten Kollektiv,einen Wert von 30%.In zwei Familien,nämlich denen von Akl Kamal und Nevo Sara (1977 bzw 1972) besteht bei den Eltern eine Konsanguinität, was auch zu einem autosomal rezessiven Erbgang paßt.Geschwister waren in diesen Familien nicht betroffen.

Da auch Mädchen betroffen sind,und zwar in gleicher Ausprägung,scheidet eine x-gebundene Vererbung aus.
Nicht außer Acht gelassen werden darf das Überwiegen der männlichen Patienten im Kollektiv der diagnostizierten Smith-Lemli-Opitz Fälle.Unter den von V.Johnson,1975,ausgewählten Probanden,fanden sich 40 Knaben (72,7%) und nur 15 Mädchen (27,3%).Als Erklärung dafür werden genannt:

Auslesefaktor bei den männlichen Patienten in der Diagnose durch die auffälligen Anomalien des äußeren Genitales,oder erhöhte intrauterine Letalität des weiblichen Geschlechts.

Lowry und Yong (1980) berechneten die Häufigkeit des Syndroms mit etwa 1 : 20 000.Chakanovskis(1971) kam ausgehend von dem Auftreten zweier erkrankter Cousinen 1. Ordnung unter Annahme eines autosomalen Erbganges auf eine Inzidenz des Syndroms von 1 : 5 000.Da ihm dieser Wert aufgrund der wenigen, bisher publizierten Fälle zu hoch erscheint,stellt er die rezessive Ätiologie des Syndroms in Frage,und schlägt alternativ dazu eine cytogenetisch nicht aufdeckbare Chromosomenaberration vor.

3. PROBLEMATIK

Da es für das Smith-Lemli-Opitz Syndrom keine cytogenetische Labordiagnostik der zugrundeliegenden Störung,wie bei chromosomalen Erbleiden gibt,und noch dazu ein einheitlicher spezifischer metobolischer bzw physiologischer Defekt oder eine charakteristische histologische Anomalie fehlt,muß die Zuordnung eines Patienten zum Syndrom rein aufgrund des klinischen Bildes und der Phänotypdiagnose erfolgen.Diese Zuordnung zum Syndrom ist von großer Bedeutung für die Fragen genetischer Konsequenzen,der Prävention und der Prognose. Sie erlaubt außerdem eine Beurteilung der therapeutischen Möglichkeiten und gezielter Förderungsmaßnahmen,so daß sie die genetische Beratungsgrundlage darstellt.
Die geforderte exakte Diagnosestellung gestaltet sich aber wegen der großen Variabilität und Vielfalt der Symptome sehr schwierig.Die bisherigen Phänotypbeschreibungen sind,wie geschildert,widersprüchlich,lückenhaft und uneinheitlich.Ein obligotes Merkmal,d.h. ein Leitsymptom,das in jedem Fall vorhanden ist,scheint es beim Smith-Lemli-Opitz Syndrom nicht zu geben.

Ziel der Arbeit soll somit sein,anhand von vier eigenen Kasuistiken und von 84 Literaturfallberichten durch gezielte systematische Befunderhebung auf der Basis anthropologischer und anthropometrischer Kriterien,ein möglichst genaues und umfassendes Bild des Syndroms zu geben.
Schwerpunkt soll dabei auf die Phänotypbeschreibung und die qualitative (deskriptive),sowie quantitative (metrische) Beurteilung craniofacialer Dysmorphiezeichen,anhand von Patientenphotos,gelegt werden.Die Kombination der Gesichtsdysmorphien soll eine Art Phantombild ergeben,und dem Untersucher bei der Diagnosestellung behilflich sein.Die Dermatoglyphenbefunde sollen unter Einbeziehung der neuesten Fallberichte und der eigenen Patienten zusammengestellt werden. Die Auflistung der charakteristischen Merkmalskombination-

für das Smith-Lemli-Opitz Syndrom in einem Merkmalskatalog und einer Syndromkarte soll die Überprüfung des Syndroms auf phänotypische Einheitlichkeit und die Diskussion über die Sicherheit der Zuordnung der vier eigenen Patienten zum Syndrom ermöglichen,sowie Entscheidungskriterien für die Diagnose schaffen.
Da in Bezug auf die Genetik und die Fragen der ätiologischen Homogenität noch Zweifel bestehen,werden die Stammbäume der familiären Fälle im Hinblick auf eine gezielte genetische Beratung zusammengestellt und diskutiert.

4. MATERIAL UND METHODEN

4.1. Material

Für die Literaturanalyse war ich darum bemüht,wegen der noch relativ geringen Anzahl von Fallberichten,möglichst alle seit der Erstbeschreibung von 1964 erschienenen Artikel über das Syndrom ausfindig zu machen.
Dies geschah einmal durch selbstständige Suche im Index Medicus und zum anderen durch einen Literatursuchauftrag bei DIMDI (Deutsches Institut für Medizinische Dokumentation und Information,Köln) in zwei Datenbanken (Medlars und Embase).Bis auf fünf Literaturstellen (aus Spanien,Mexiko und Cuba) konnten sämtliche Arbeiten zusammengetragen werden.Die fehlenden Publikationen waren in keiner,der mir zur Verfügung stehenden Bibliotheken vorhanden.Für die Literaturanalyse standen mir somit insgesamt 56 Artikel mit 84 Fallberichten zur Verfügung (siehe Autoren verzeichnis 2 und Patientenverzeichnis,S. 21-23).Auch die mitveröffentlichten Photographien der Syndrompatienten wurden in die Auswertung der Gesichtsdysmorphien mit herangezogen.Zu diesem Zweck wurden sie von den Originalpublikationen abphotographiert.Dazu kamen noch sechs Literaturfälle mit guten Patientenphotos, jedoch ohne Fallbericht,die trotzdem für die qualitative und quantitative Auswertung der Gesichtsdysmorphien mit herangezogen wurden.

In der genetischen Beratungsstelle der Kinderpoliklinik bzw in Zusammenarbeit mit dem Kinderzentrum München wurde in den letzen Jahren bei insgesamt vier Kindern der Verdacht auf ein Smith-Lemli-Opitz Syndrom gestellt.Ihre Krankengeschichte mit genau erhobenen Dysmorphiezeichen,Dermatoglyphen und Stammbäumen soll hier dargestellt werden,und die Diagnose auf der Basis der Literaturauswertung überprüft werden.

Autorenverzeichnis 2

1* Akl F.Kamal,et al 1977
2* Armendares S.,et al 1973
3* Blair H.R.,Martin J.K. 1966
4* Bundey S.,Smyth H.G. 1974
5* Calvanï M.,et al 1979
6* Chakanovskis J.,Sutherland G.R. 1971
7* Cherstvoy E.D.,et al 1975
8* Cotlier E.,Rice P. 1972
9* Cruveiller J.,et al 1977
10* Dallaire L. 1969
11* Dallaire L.,Fraser F.C. 1969
12* Deaton J.D.,et al 1973
13* Delattre P. 1974
14* Dzarlieva R.,et al 1978
15* Fierro M.,et al 1977
16* Fine R.W.,et al 1968
17* Finley S.C.,et al 1968
18* Freedman R.A.,Baum J.L. 1979
19* Fried J.C.,Fraser W.J. 1972
20* Gellis S.,Feingold M. 1968
21* Gemme G.,et al 1978
22* Gibson R. 1965
23* Godman and Gorlin 1977
24* Gold J.D.,Pfaffenbach D.D. 1975
25* Gomez de Terreros J.,et al 1975
26* Gorlin R.J.,Pindborg J.J. 1976
27* Gracia R.,et al 1976
28* Hanissian A.S.,Summitt R.L. 1969
29* Harbin R.L.,et al 1977
30* Hoefnagel D.,et al 1969
31* Jeanty P.,et al 1978
32* Johnson V.P. 1975
33* Judge C.G.,et al 1971
34* Jüttnerova V.,et al 1977
35* Kenis H.,Hustinx J.W. 1967
36* Kofer J. 1977
37* Lendvai D.,et al 1969
38* Lowry R.B.,et al 1968
39* Lowry R.B.,Yong S.L. 1980
40* Metzke H.,et al 1972
41* Mücke J.,et al 1977
42* Nevo Sara,et al 1972
43* Opitz J.M.,et al 1969
44* Park S.C.,et al 1968
45* Patriarca P.L.,Manzia S. 1972
46* Peneva L.,et al 1973
47* Pinsky L.,Di George A. 1965
48* Robinson C.,et al 1971
49* Ruvalcaba R.,et al 1968
50* Salmon M.A.,Lindenbaum 1978
51* Schuhmacher H. 1969
52* Sinclair L.,et al 1969
53* Smith D.,et al 1964

54* Srsen S. 1972
55* Verma J.C.,Ghai O.P. 1971
56* Zucker J.M.,et al 1967

* Die Indices dieses Autorenverzeichnisses stimmen nicht mit denen des Literaturverzeichnisses überein.

Verzeichnis aller Patienten aus der Literatur

Nr.	Name des Autors
1	Akl F.K.,et al 1977
2	Armendares S.,et al 1973,Fall I
3	Armendares S.,et al 1973,Fall II
4	Blair H.R.,Martin J.K. 1966,Fall I
5	Blair H.R.,Martin J.K. 1966,Fall II
6	Bundey S.,Smyth H.G. 1974,Fall I
7	Bundey S.,Smyth H.G. 1974,Fall II
8	Bundey S.,Smyth H.G. 1974,Fall III
9	Calvani M.,et al 1979
10	Chakanovskis J.,Sutherland G.R. 1971
11	Cherstvoy E.D.,et al 1975,Fall I
12	Cherstvoy E.D.,et al 1975,Fall II
13	Cotlier E.,Rice P. 1972
14	Cruveiller J.,et al 1977,Fall I
15	Cruveiller J.,et al 1977,Fall II
16	Cruveiller J.,et al 1977,Fall III
17	Cruveiller J.,et al 1977,Fall IV
18	Dallaire L. 1969,Fall I
19	Dallaire L. 1969,Fall II
20	Dallaire L. 1969,Fall III
21	Dallaire L. 1969,Fall IV
22	Dallaire L. 1969,Fall V
23	Dallaire L. 1969,Fall VI
24	Dallaire L. 1969,Fall VII
25	Dallaire L. 1969,Fall VIII
26	Dallaire L. 1969,Fall IX
27	Deaton J.D.,et al 1973
28	Delattre P. 1974
29	Dzarlieva R.,et al 1978
30	Fierro M.,et al 1977
31	Fine R.W.,et al 1968
32	Finley S.C.,et al 1969
33	Freedman R.A.,Baum J.L. 1979
34	Fried J.C.,Fraser W.J. 1972
35**	Gellis S.,Feingold M. 1968,Fall I
36**	Gellis S.,Feingold M. 1968,Fall II
37	Gemme G.,et al 1978
38	Gibson R. 1965
39**	Godman and Gorlin 1977,Fall I
40**	Godman and Gorlin 1977,Fall II

41 Gold J.D.,Pfaffenbach D.D. 1975
42 Gomez de Terreros J.,et al 1975
43 Gracia R.,et al 1976
44 Hanission R.L.,Summitt R.L. 1969
45 Harbin R.L.,et al 1977
46 Hoefnagel D.,et al 1969
47 Jeanty P.,et al 1978
48 Johnson V.P. 1975,Fall I: C.J.
49 Johnson V.P. 1975,Fall II:M.J.
50 Judge C.G.,et al 1971
51 Jüttnerova V.,et al 1977
52 Kenis H.,Hustinx J.W. 1967,Fall I: S.T.
53 Kenis H.,Hustinx J.W. 1967,Fall II:M.T.
54 Kofer J. 1977,Fall I
55 Kofer J. 1977,Fall II
56 Lendvai D,et al 1969
57 Lowry R.B.,et al 1969
58 Lowry R.B.,Yong S.L. 1980,Fall I: C.R.
59 Lowry R.B.,Yong S.L. 1980,Fall II:M.R.
60 Metzke H.,et al 1972
61 Mücke J.,et al 1977,Fall I: K.L.
62 Mücke J.,et al 1977,Fall II:Y.K.
63 Nevo S.,et al 1972
64 Opitz J.M.,et al 1969,Fall I :A.K.
65 Opitz J.M.,et al 1969,Fall II :J.A.
66 Opitz J.M.,et al 1969,Fall III :B.S.
67 Opitz J.M.,et al 1969,Fall IV :B.K.
68 Opitz J.M.,et al 1969,Fall V :B.R.
69 Opitz J.M.,et al 1969,Fall VI :S.R.
70 Opitz J.M.,et al 1969,Fall VII :R.R.
71 Opitz J.M.,et al 1969,Fall VIII :W.G.
72 Opitz J.M.,et al 1969,Fall IX :L.G.
73 Opitz J.M.,et al 1969,Fall X :M.G.
74 Opitz J.M.,et al 1959,Fall XI :J.G.
75 Park S.C.,et al 1968
76 Patriarca P.L.,Manzia S. 1972
77 Pinsky L.,Di George A. 1965,Fall I:M.J.H.
78 Pinsky L.,Di George A. 1965,Fall II:D.H.
79 Robinson C.,et al 1971
80 Ruvalcaba R.,et al 1968
81** Salmon M.A.,Lindenbaum 1978,Fall I
82** Salmon M.A.,Lindenbaum 1978,Fall II
83 Schuhmacher H. 1969
84 Sinclair L.,et al 1969
85 Smith D.,et al 1964,Fall I :W.S.
86 Smith D.,et al 1964,Fall II :P.R.
87 Smith D.,et al 1964,Fall III :S.H.
88 Srsen S. 1972
89 Verma J.C.,Ghai O.P. 1971
90 Zucker J.M.,et al 1967

** Literaturfälle mit guten Patientenphotos,jedoch ohne Fallbericht. Diese Fälle wurden in die qualitative und quantitative Auswertung der Gesichtsdysmorphien mit einbezogen.

4.2. Methodik - Systematische Befunderhebung

Die Daten der eigenen vier Patienten und die Literaturfälle wurden nach folgenden Gesichtspunkten ausgewertet:

a) Anamnestische Daten
b) Klinische Befunde mit Phänotypanalyse
c) Dermatoglyphen
d) Chromosomenanalyse
e) Stammbaumdaten - Genetik

4.2.1 Auswertung der Fallberichte

Zunächst wurden alle Angaben aus den Fallberichten der Literatur, sowie über die eigenen vier Patienten korrekt und systematisch erfaßt, indem für jeden Patienten ein Datenbogen angelegt wurde. Als Muster dafür diente der standardisierte, klinisch-genetische Untersuchungsbogen der Kinderpoliklinik München, für Patienten mit Dysmorphiesyndromen.
Dieser beinhaltet einen Anamneseteil und einen Untersuchungsteil mit jeweils folgenden Punkten:

A) Anamneseteil:

-Pränatale Anamnese:	Konzeptionsalter, Erkrankungen und Mutagenbelastungen der Eltern zum Konzeptioszeitpunkt, Schwangerschaftskomplikationen, fetale Bewegungen, Gewichtszunahme während der Schwangerschaft, usw
-Geburtsverlauf:	Schwangerschaftsdauer, Entbindungsart, Geburtslage, Fruchtwasser, Nabelschnur, Plazenta, Geburtsgewicht und -größe, Kopfumfang, Apgar, usw
-Neugeborenenperiode:	Trinkverhalten, Gedeihen, Ikterus, Respiration, körperlicher und neurolog. Status

-Psychomotorische Entwicklung:	Soziales Lächeln, Kopfheben aus der Bauchlage, Sitzen, Krabbeln, Stehen, Gehen, Sprachentwicklung, Sauberkeitsentwicklung, Intelligenz, Persönlichkeit
-Somatische Entwicklung:	Größe, Gewicht, Kopfumfang

B) Untersuchungsteil:

-Fehlbildungen u. Dysmorphien:	Craniofacies, Stamm, Extremitäten
-Organfehlbildungen und Funktionsstörungen:	Gehirn, Herz, Intestinaltrakt, Urogenitalsystem, Sinnesorgane
-Neurologische Befunde:	Tonusstörungen, Reflexe, usw

Die fertigen Datenbögen bildeten die Grundlage für die Auswertung der Literatur.

4.2.2. Auswertung der Photographien

Zur systematischen Befunderhebung der craniofacialen Dysmorphiezeichen bei den Literaturfällen und den vier eigenen Patienten wurden Photographien herangezogen.
Zu diesem Zweck wurden die geeigneten Front- und Profilaufnahmen herausgesucht, vom jeweiligen Original abphotographiert und auf DIN A4 vergrößert.
Leider waren bei einigen Kasuistiken keine Abbildungen der beschriebenen Patienten zu finden, oder aber sie waren aus aufnahmetechnischen Gründen (Schärfe, Grauwerte, Abbildungsgröße, Blickwinkel) nicht für die qualitative und quantitative Beurteilung der craniofacialen Dysmorphien geeignet.
So standen uns für die Analyse der Literaturdaten, die Beschreibung der Gesichtsdysmorphien und die anthropometrische Auswertung jeweils verschieden große Kollektive zu Verfügung.
(85 Literaturfälle mit Kasuistik, 64 Literaturfälle mit photographischer Dokumentation, davon 48 Fälle anthropometrisch auswertbar: 30 en face und 26 Profilaufnahmen)

4.2.2.1. Qualitative Beurteilung der craniofacialen Dysmorphien

Die eigene,unabhängig von den Autoren durchgeführte,qualitative Beschreibung der morphologischen Auffälligkeiten der Craniofacies erschien sinnvoll,um zu vollständigeren und einheitlicheren Ergebnissen zu kommen,als es aufgrund der oft spärlichen,ungenauen und unsystematisch erhobenen Literaturangaben möglich erschien.
Zur definierten systematischen Beschreibung der craniofacialen Dysmorphien war es wünschenswert,eine eindeutige und wohldefinierte Nomenklatur für die Auffälligkeiten zu verwenden.Hierfür wurde ein Merkmalskatalog verwendet,der auf der Basis der Untersuchungsergebnisse an 100 Patienten mit Dysmorphiesyndromen von Peter Schimanek erstellt worden war (67).

In einem ersten Durchgang wurde jeder Literaturpatient anhand der publizierten Photographien bezüglich der craniofacialen Dysmorphiezeichen (wie unter 4.2.2.3. aufgeführt) exakt und unbeeinflußt von den Angaben der Autoren,neu beschrieben.Die sich wiederholenden Auffälligkeiten wurden herausgearbeitet und das gesamte Kollektiv abermals im Hinblick auf das Vorhandensein oder Fehlen dieser Merkmale untersucht.Insgesamt folgten vier Beschreibungsdurchgänge, in denen der Versuch gemacht wurde,die vorhandenen Merkmale möglichst objektiv und reproduzierbar zu beurteilen.
Die einzelnen Gesichtsregionen wurden sowohl bei den Patienten untereinander,als auch mit einem Normalkollektiv,das im Rahmen eines Forschungsprogramms (T.Wernheimer) zur Verfügung stand,verglichen.Die ursprünglichen,von den Autoren gemachten Angaben über die Gesichtsdysmorphien wurden in der tabellarischen Zusammenfassung zwar berücksichtigt,jedoch wo nötig,soweit es aufgrund der Photographien möglich erschien, päzisiert,verbessert oder ergänzt.
Selbstverständlich traten bei der Beschreibung von Photographien Probleme auf.So waren die Bilder z.B. manchmal nicht informativ genug bezüglich bestimmter Merkmale.Diese Fälle wurden dann bezüglich des Merkmals nicht in die Auswertung

mit einbezogen.
Da bei der qualitativen Beurteilung der subjektive Eindruck des Untersuchers bestimmend ist,wurde soweit möglich ein anthropometrisches Verfahren ergänzend angewandt,um die deskriptiv gewonnenen Merkmale zu objektivieren.

4.2.2.2. Quantitative Beurteilung der craniofacialen Dysmorphien

Zur anthropometrischen Erfassung der craniofacialen Dysmorphiezeichen wurde eine Auswertungsmethode an Profil und en face Photographien entwickelt (Stengel-Rutkowski et al 1984).Im Gegensatz zur herkömmlichen angewandten Anthropometrie,die direkt am Patienten durchgeführt wird,werden hierbei die Messungen an standardisierten Frontal- bzw Profilphotos vorgenommen.Dies ist von Vorteil,denn das direkte Messen mit Zirkelinstrumenten bei Kindern,die oft sehr unruhig sind,birgt Verletzungsgefahren in sich,ist schwer durchführbar,meist ungenau und erfordert sehr viel Zeit.Zudem sind nur wenige Vergleichswerte aus der Normalbevölkerung bekannt,die als absolute Werte auf Alter und Körpergröße bezogen werden könnten.Da Patienten mit Dysmorphiesyndrom meist Abweichungen der Kopfgröße von der Altersnorm aufweisen,,erschien es uns nicht ratsam,ihre Gesichtsmaße mit altersbezogenen Normwerten zu vergleichen.Bei der verwendeten anthropometrischen Auswertungsmethode wird davon ausgegangen, daß meßbare Gesichtsdysmorphien durch eine auffällige Disproportionierung entstehen.Aus diesem Grund wurden die interessierenden Gesichtsmaße jeweils auf Refenzmaße innerhalb des gleichen Gesichts bezogen.Es wurden insgesamt 17 Indices erarbeitet,die jeweils dem Quotienten von gefragter Meßstrecke a zu einer Bezugsstrecke b (für horizontale Maße meist die Jochbogenbreite und für vertikale die Mittelgesichtshöhe) innerhalb desselben Gesichtes entsprechen.
(siehe Abb. 1: Anthropometrischer Befundbogen).
Da diese Indices keine absoluten Werte darstellen,ist eine 1/1 Abbildung nicht nötig,d.h. die Photographien brauchten nicht auf ein Einheitsmaß vergrößert werden.

Gesichtsproportion	Meßstrecken	Maße (mm)	Indexwert	oberer Dysmorphiebereich > P97	Normalbereich: oberer Normbereich P80-P97	Normalbereich: Standardbereich P20-P80	Normalbereich: unterer Normbereich P3-P20	unterer Dysmorphiebereich < P3
Hohen-breiten-Index	Mittelgesichtshöhe / Jochbogenbreite			hohes Mittelgesicht				niedriges Mittelgesicht
Augenregion								
Intercanthalabstand	Intercanthalabst. / Jochbogenbreite			weiter Augenabstand				enger Augenabstand
Lidspaltenbreite	Lidspaltenbreite / Jochbogenbreite			breite Lidspalten				schmale Lidspalten
Nasenregion								
Nasenwurzeltiefe	Nasenwurzeltiefe / Mittelgesichtshöhe			eingesunkene Nasenwurzel				prominente Nasenwurzel
Nasenrückenlänge	Nasenrückenlänge / Mittelgesichtshöhe			länger Nasenrücken				kürzer Nasenrücken
Nasenflügelabstand	Nasenflügelabstand / Jochbogenbreite			größer Nasenflügelabstand				kleiner Nasenflügelabstand
Nasenbodenwinkel	Nasenbodenebene / Profillinie			invertierte Nasenbodenebene				evertierte Nasenbodenebene
Mundregion								
Prognathismusindex	Subnasalradius / Opnryonradius			maxillare Prognathie				maxillare Retrognathie
Nasolabialabstand	Nasolabialabstand / Mittelgesichtshöhe			länger Nasolabialabstand				kürzer Nasolabialabstand
Oberlippenwinkel	Oberlippenlinie / Profillinie			prominente Integ.oberlippe				zurückweichende Integ.oberlippe
Mundbreite	Mundbreite / Jochbogenbreite			breiter Mund				schmaler Mund
Kinnhöhe	Kinnhöhe / morph.Gesichtshöhe			Makrogenie				Mikrogenie
Kinnprominenz	Kinnradius / Opnryonradius			Progenie				Retrogenie
Ohrregion								
Ohrlänge	Ohrhöhe am Kopf / Mittelgesichtshöhe			tiefsitzendes Ohr				hochsitzendes Ohr
Ohrinsertionswinkel	Ohransatzlinie / Trag.-Außenaugenw.			nach hinten geneigter Ohransatz				nach vorne geneigter Ohransatz
Ohrlänge	Ohrlänge / Mittelgesichtshöhe			langes Ohr				kurzes Ohr
Ohrbreite	Ohrbreite / Subnasalradius			breites Ohr				schmales Ohr

Abb. 1: Anthropometrischer Befundbogen

Der Normbereich für diese Meßwerte wurde über ein Normalkollektiv, bestehend aus 100 unauffälligen und unausgelesenen Kindern der süddeutschen Bevölkerung im Alter zwischen 0 und 12 Jahren ermittelt (Dissertation: T. Wernheimer, 82). Alle Merkmale, die außerhalb des Standardbereichs und des oberen bzw unteren Grenzbereichs, also oberhalb der 97. bzw unterhalb der 3. Perzentile liegen wurden als Dysmorphiezeichen gewertet. Der Alterseffekt wurde dabei, sofern vorhanden, mitberücksichtigt (Stengel-Rutkowski et al, 1984).
(Siehe dazu Abb. 2: Definition von Normal- und Dysmorphiebereich bei anthropometrisch erfaßten Dysmorphiezeichen)

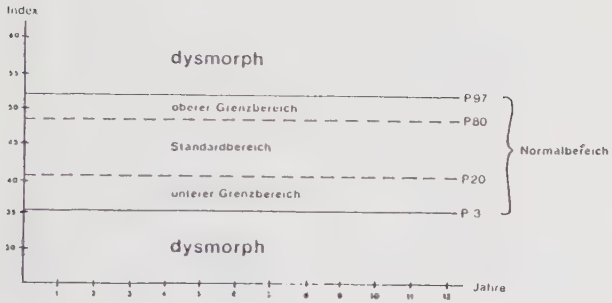

Abb. 2: Definition von Normal- und Dysmorphiebereich bei anthropometrisch erfaßten Dysmorphiezeichen

Für die Messungen an Literaturphotos wurden folgende Kriterien zugrundegelegt:

a) Frontal- bzw Profilphotos ohne Verkantung in Längs- oder Querachse
b) ausreichende Schärfe zur Beurteilung der Gesichtsstrukturen (gut abgestufte Grauwerte und ausreichend kleines Raster)
c) Angabe des Patientenalters zum Zeitpunkt der Aufnahme

Waren von einem Patienten entweder nur Frontalphotos oder nur Profilphotos vorhanden,so wurden nur die entsprechenden Indices ausgewertet.An den so ausgewählten Photos wurden die definierten Meßpunkte eingetragen,die Strecken ausgemessen und die jeweiligen Indices errechnet.Durch Übertragen der erhaltenen Meßwerte in ein Koordinatensystem mit den zugehörigen Normbereichen,erhielt man Punktwolken,die die genaue Verteilung der geprüften Merkmale im Kollektiv der Smith-Lemli-Opitz Patienten wiedergeben.
(siehe Ergebnisteil).

4.2.2.3. Die craniofacialen Dysmorphien

Im folgenden soll ein kurzer Überblick über die deskriptiven Möglichkeiten und die meßbaren Parameter der craniofacialen Dysmorphien gegeben werden.

A. Kopf/Schädel

-Kopfform:	z.B. micro-/macro-/brachy-/dolicho-/turri-/trigono-/scaphocephal, asymmetrisch;
-Kopfhaar:	z.B. straff,kraus,spärlich,fein, dicht,derb,strohig,brüchig;
-Stirnhaaransatz:	z.B. hoch/tief,lateral zurückweichend, lateral nach vorne gezogen,unregelmäßig begrenzt,Wirbel;
-Stirn:	z.B. hoch/niedrig,breit/schmal,fliehend/vorgewölbt,prominente/hypoplastische Stirnhöcker,medioner Weichteilwulst,mediane knöcherne Prominenz;
-Scheitel:	z.B. hoch gewölbt,flach,asymmetrisch;
-Schläfen:	z.B. schmal/prominent,asymmetrisch;
-Hinterhaupt:	z.B. prominent,abgeflacht,asymmetrisch;
-Nackenhaaransatz:	z.B. hoch/tief,diffus,zipflig ausgezogen,Wirbel,inverser Haarstrich;
-Nähte/Fontanellen:	z.B. verzögerter Verschluß/vorzeitiger Verschluß;
-Gesicht allgemein:	z.B. lang,rund,dreieckig,quadratisch,

Anthropometrisch erfaßbar im Bereich des Kopfes ist die Mittelgesichtshöhe,die in Relation zur Jochbogenbreite b bestimmt wurde,und im Vergleich mit Normwerten die Definition eines hohen bzw niedrigen Mittelgesichts ermöglicht.
Es zeigte sich dabei ein eindeutiger Alterseffekt.

Abb. 3: Anthropometrische Definition der Mittelgesichtshöhe

$$\text{Mittelgesichtshöhe:} \quad \frac{\text{Mittelgesichtshöhe a}}{\text{Jochbogenbreite b}}$$

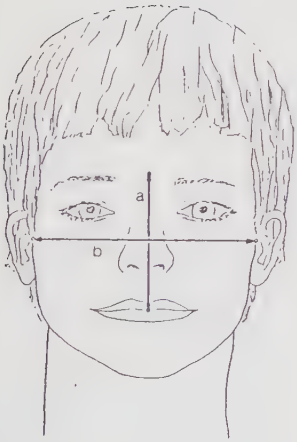

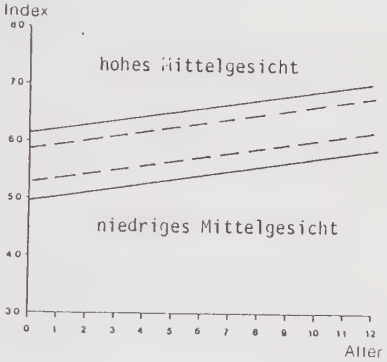

B. Augenregion

Abb. 4: Anatomische Strukturen der Augenregion

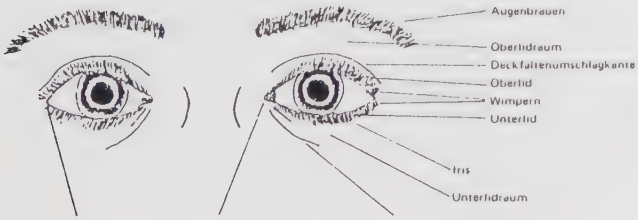

-Augenabstand:	z.B. Hyperteleorismus.Telecanthus, Hypoteleorismus;
-Lidfalten:	z.B. Epicanthus medialis,inversus, lateralis,Mongolenfalte,Indianerfalte;

Abb. 5: Faltenanomalien

-Lidspaltenachsenstellung:	z.B. mongoloid/antimongoloid
-Lidspalten:	z.B. breit/schmal,hoch/niedrig, Ptosis,Ektropium/Entropium, S-förmiges Unterlid,Weichteilschwellung am Oberlid;
-Bulbi:	z.B. Exophthalmus/Enophthalmus,Brushfield spots,sternförmiges Irismuster;
-Wimpern:	z.B. lang/kurz,dicht/spärlich,stark geschwungen,ungleich lokalisiert, ungleich lang;
-Augenbrauen:	z.B. dicht/spärlich,Synophris, buschig,Wirbel,medial diffus,lateral diffus,breit/schmal,scharf begrenzt, abnorm gerader Verlauf,bogenförmiger Verlauf,auffallend hoch/tief verlaufend,lateral ansteigend/abfallend;

Anthropometrisch erfaßbar im Bereich der Augenregion ist der Intercanthalabstand und die Lidspaltenbreite.

Der Intercanthalabstand wird in Relation zur Jochbogenbreite b bestimmt, und erlaubt im Vergleich mit Normwerten die Definition eines weiten bzw engen Intercanthalabstandes. Ein Alterseffekt wird dabei nicht beobachtet.

Abb. 6: Anthropometrische Definition des Intercanthalabstandes

Intercanthalabstand: $\frac{\text{Intercanthalabstand a}}{\text{Jochbogenbreite b}}$

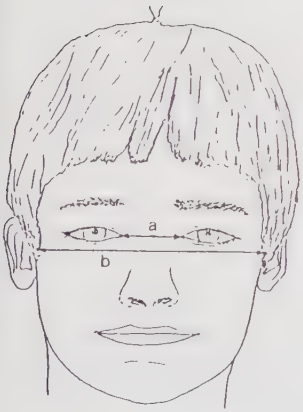

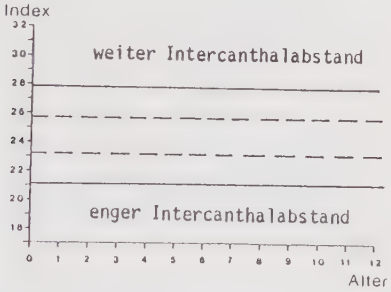

Die Lidspaltenbreite wird ebenfalls in Relation zur Jochbogenbreite b bestimmt, und erlaubt im Vergleich mit Normwerten die Definition breiter bzw schmaler Lidspalten. Es besteht dabei ein eindeutiger Alterseffekt.

Abb. 7: Anthropometrische Definition der Lidspaltenbreite

$$\text{Lidspaltenbreite:} \quad \frac{\text{Lidspaltenbreite a}}{\text{Jochbogenbreite b}}$$

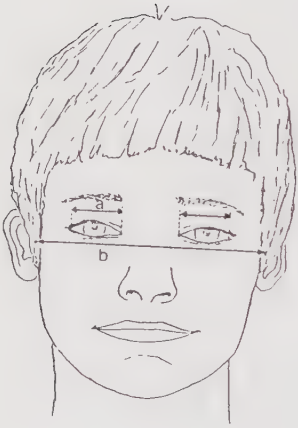

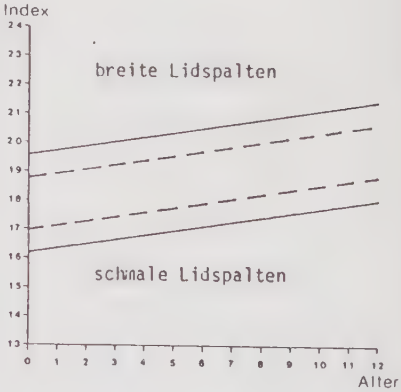

C. Nasenregion

Abb. 8: Anatomische Strukturen der Nasenregion

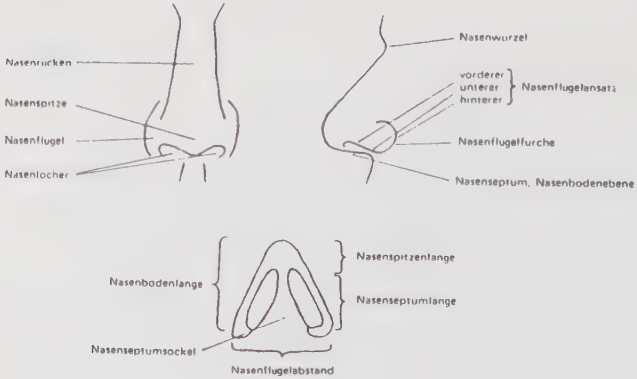

-Nasenwurzel:	z.B. eingesunken/prominent,breit/schmal
-Nasenrücken:	z.B. lang/kurz,breit/schmal,konvex/konkav,flach/prominent,hakig, paralleler Verlauf der Nasenränder;
-Nasenspitze:	z.B. groß/klein,kugelig,kantig, viereckig,abgeflacht/spitz,schmal/breit,stumpf,Sulcus apicis nasi, nach oben/unten gerichtet;
-Nasenflügel:	z.B. großer/kleiner Abstand,hoch/niedrig,breit/schmal,dickwandig/dünnwandig,stark/wenig gewölbt,gerader/geschwungener unterer Ansatz, tiefe/verstrichene Nasenflügelfurchen;
-Nasenboden:	z.B. evertiert/invertiert,große/kleine Nasenlöcher,runde Nasenlöcher,Septuminsertion oberhalb/unterhalb der Nasenflügel,breites/schmales Septum,sulcus septi nasi;

Anthropometrisch erfaßbar im Bereich der Nasenregion ist die Nasenwurzeltiefe,die Nasenhöhe,der Nasenflügelabstand und der Nasenbodenwinkel.

Die Nasenhöhe wird in Relation zur Mittelgesichtshöhe b bestimmt,und ermöglicht im Vergleich mit Normwerten die Definition eines langen bzw kurzen Nasenrückens.Es zeigt sich dabei ein eindeutiger Alterseffekt.(Siehe Abb. 9,S.36)

Die Nasenwurzeltiefe wird in Relation zur Mittelgesichtshöhe b bestimmt,und erlaubt im Vergleich mit Normwerten die Definition einer eingesunkenen bzw prominenten Nasenwurzel. Es besteht dabei ein Alterseffekt.(Siehe Abb.10,S.36)

Abb. 9: Anthropometrische Definition der Nasenhöhe

Nasenhöhe: $\frac{\text{Nasenhöhe a}}{\text{Mittelgesichtshöhe b}}$

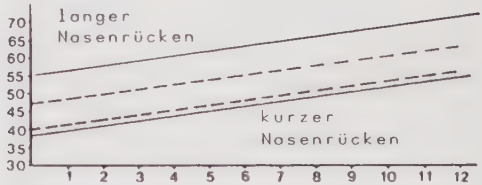

Abb.10: Anthropometrische Definition der Nasenwurzeltiefe

Nasenwurzeltiefe: $\frac{\text{Nasenwurzeltiefe a}}{\text{Mittelgesichtshöhe b}}$

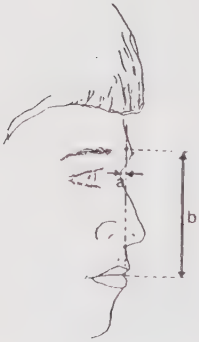

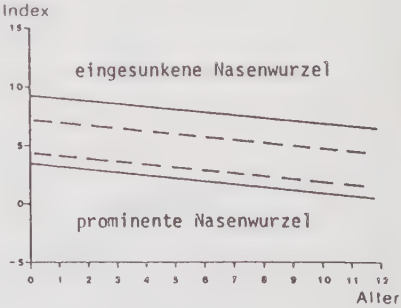

Der Nasenflügelabstand wird in Relation zur Jochbogenbreite bestimmt, und ermöglicht im Vergleich mit Normwerten die Definition eines großen bzw kleinen Nasenflügelabstandes. Es zeigt sich dabei praktisch kein Alterseffekt.

Abb.11: Anthropometrische Definition des Nasenflügelabstandes

Nasenflügelabstand: $\frac{\text{Nasenflügelabstand a}}{\text{Jochbogenbreite b}}$

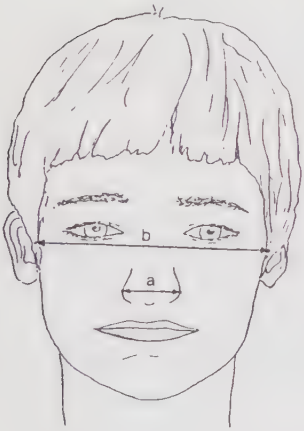

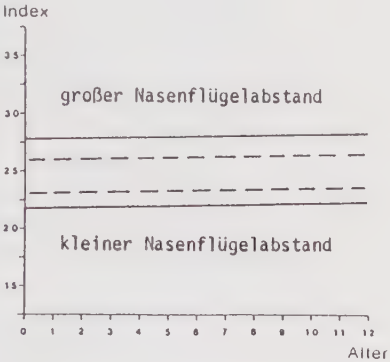

Der Nasenbodenwinkel wird bestimmt aus der Relation der Nasenbodenebene a zur Profillinie b,und erlaubt im Vergleich mit Normwerten die Definition einer invertierten bzw evertierten Nasenbodenebene.Es besteht ein vernachlässigbar kleiner Alterseffekt

Abb.12: Anthropometrische Definition des Nasenbodenwinkels

Nasenbodenwinkel: $\frac{\text{Nasenbodenebene a}}{\text{Profillinie b}}$



D. Mundregion

Abb.13: Anatomische Strukturen der Mundregion

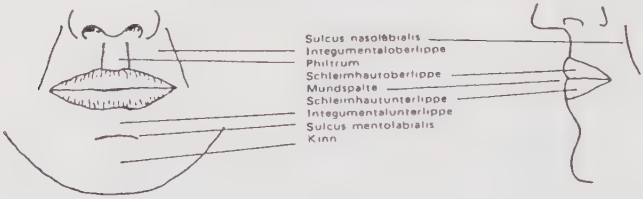

-Oberkiefer:	z.B. maxilläre Mikrognathie, maxilläre Retrognathie/Prognathie;
-Integumentaloberlippe:	z.B. lang/kurz, prominent/fliehend, konvex/konkav, tiefer/verstrichener Sulcus nasolabialis, divergierendes/konvergierendes Philtrum, ausgeprägte/verstrichene Philtrumsäulen, Philtrum Mittelleiste;
-Mundspalte:	z.B. breit/schmal, nachoben/unten gebogen, gerade, hochgezogene/herabhängende Mundwinkel;
-Schleimhautoberlippe:	z.B. invertiert/evertiert, linear bogenförmig, M-förmig, fehlender Philtrumeinschnitt;
-Schleimhautunterlippe:	z.B. invertiert/evertiert, retrahiert/prominent, linear;
-Gaumen:	z.B. hoch/flach, spitzförmig, rechteckig, breite/schmale Zahnleisten;
-Uvula:	z.B. kurz/lang, stufenförmig, eingekerbt;
-Zunge:	z.B. Makroglossie/Mikroglossie, Faltenzunge, Papillenhypertrophie;

-Zahnstellung und Zahnform:	z.B. Engstellung/Weitstellung, Auswärts-/Einwärtskippung, Überzahl/Unterzahl, Malocclusion, verfrühter/verspäteter Zahnwechsel, Makro-/Mikrodontie, Tonnenzähne, Schmelzdefekte;
-Integumentalunterlippe:	z.B. lang/kurz, nach vorne/nach hinten geneigt, gebogen;
-Unterkiefer, Kinn:	z.B. Mikrogenie/Makrogenie, Retro/Progenie, spitzes/stumpfes Kinn, eckiges Kinn, tiefer/verstrichener Sulcus mentolabialis, vertikale Kinnfurche, Kinngrübchen, Y-Furche;

Anthropometrisch erfaßbar im Bereich der Mundregion ist die Oberkieferprominenz, der Nasolabialabstand, der Oberlippenwinkel, die Mundbreite, die Kinnhöhe und die Kinnprominenz.

Die Oberkieferprominenz wird bestimmt aus der Relation des Subnasalradius a zum Ophryonradius b, und ermöglicht im Vergleich mit Normwerten die Definition einer prominenten bzw zurückweichenden Integumentaloberlippe. Es zeigt sich zudem ein deutlicher Alterseffekt.

Abb.14: Anthropometrische Definition der Oberkieferprominenz

$$\text{Oberkieferprominenz:} \quad \frac{\text{Subnasalradius a}}{\text{Ophryonradius b}}$$

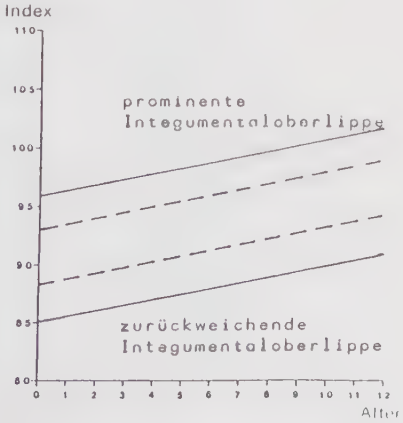

Der Nasolabialabstand wird in Relation zur Mittelgesichtshöhe b bestimmt,und gestattet im Vergleich mit Normwerten die Definition einer langen bzw kurzen Integumentaloberlippe,d.h. eines langen bzw kurzen Nasolabialabstandes.Es ergibt sich ein schwacher Alterseffekt.

Abb.15: Anthropometrische Definition des Nasolabialabstandes

Nasolabialabstand: $\frac{\text{Nasolabialabstand a}}{\text{Mittelgesichtshöhe b}}$

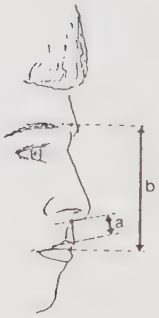

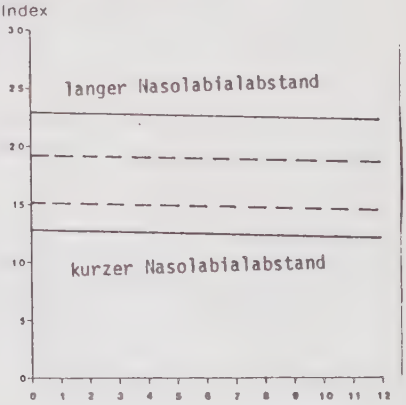

Der Oberlippenwinkel wird aus der Relation der Oberlippenlinie a zur Profillinie b bestimmt,und ermöglicht im Vergleich mit Normwerten die Definition einer nach hinten bzw nach vorne geneigten Integumentaloberlippe.Es zeigt sich ein deutlicher Alterseffekt.

Abb.16: Anthropometrische Definition des Oberlippenwinkels

Oberlippenwinkel: $\frac{\text{Oberlippenlinie a}}{\text{Profillinie b}}$

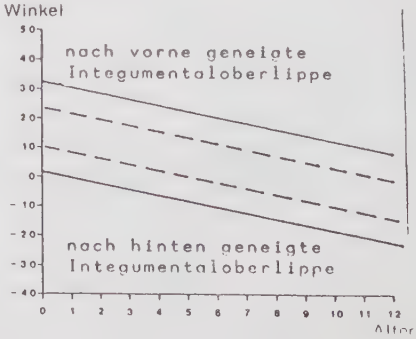

Die Mundbreite wird in Relation zur Jochbogenbreite b bestimmt,und erlaubt im Vergleich mit Normwerten die Definition einer schmalen bzw breiten Mundspalte.Es gibt keinen Alterseffekt.

Abb.17: Anthropometrische Definition der Mundbreite

$$\text{Mundbreite:} \quad \frac{\text{Mundbreite a}}{\text{Jochbogenbreite b}}$$



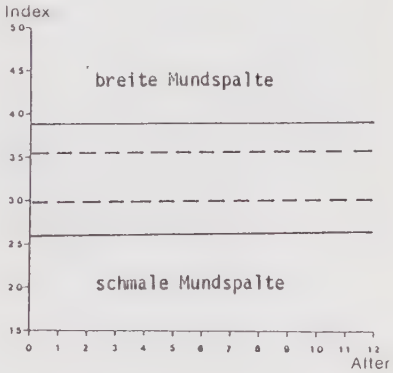

Die Kinnhöhe wird in Relation zur morphologischen Gesichtshöhe b bestimmt,und gestattet im Vergleich mit Normwerten die Definition eines hohen bzw niedrigen Kinns.Es besteht kein Alterseffekt.

Abb.18: Anthropometrische Definition der Kinnhöhe

$$\text{Kinnhöhe:} \quad \frac{\text{Kinnhöhe a}}{\text{morphologische Gesichtshöhe b}}$$

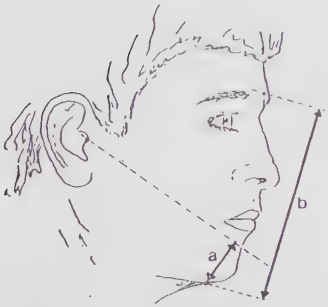

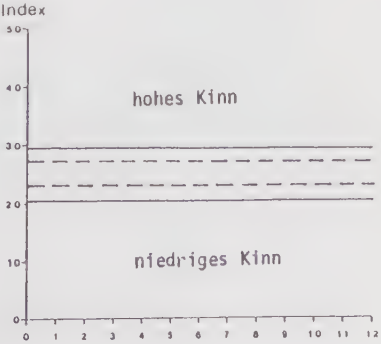

Die Kinnprominenz wird bestimmt aus der Relation des Kinnradius a zum Ophryonradius b, und ermöglicht im Vergleich mit Normwerten die Definition einer Progenie bzw Retrogenie. Es zeigt sich ein deutlicher Alterseffekt.

Abb.19: Anthropometrische Definition der Kinnprominenz

$$\text{Kinnprominenz:} \quad \frac{\text{Kinnradius a}}{\text{Ophryonradius b}}$$

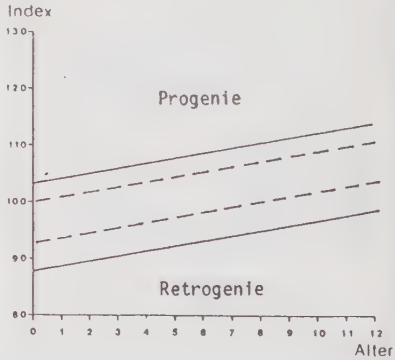

E. Ohrregion

Abb.20: Anatomische Strukturen der Ohrregion

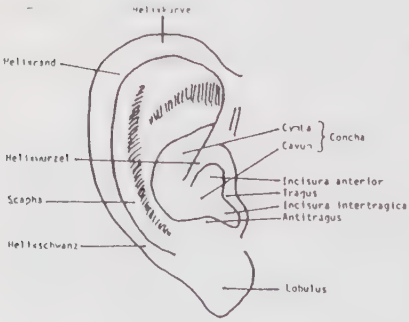

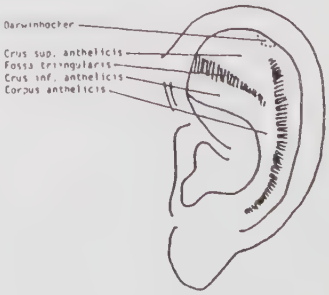

-Ohrgröße:	z.B. kurz/lang,breit/schmal,länglich/rund proportioniert;
-Ohrlage:	z.B. tiefsitzend/hochsitzend;
-Ohrstellung:	z.B. ganz abstehend,oben abstehend;
-Ohrinsertionswinkel:	z.B. nach hinten/nach vorne geneigt;
-Helixwurzel:	z.B. prominent/hypoplastisch,transversaler Verlauf/Verlauf nach unten, durchgezogen bis zur Anthelix,Crus cymbae;
-Helixrand:	z.B. breit umgeschlagen/schwach gerollt,gewinkelt,unregelmäßig gekerbt;Darwinhöcker,Helix taeniata;
-Corpus anthelicis:	z.B. prominent/hypoplastisch,breit/schmal,gewinkelt,nach hinten ausgezogen;
-Crura anthelicis:	z.B. prominent/verstrichen,fehlend, breit/schmal;tiefe/flache fossa triangularis,breite/schmale fossa triangularis;
-Scapha:	z.B. tief/flach,fehlend,breit/schmal, Endgrubchen;
-Concha:	z.B. ganz unterteilt/nicht unterteilt,tief/flach;
-Tragus:	z.B. prominent/hypoplastisch,fehlend, nach außen/nach innen gedreht, zweihöckrig,präaurikuläre Hautanhängsel;
-Incisura anterior:	z.B. breit/schmal,tief/flach;
-Antitragus:	z.B. prominent/hypoplastisch,fehlend, nach außen/nach innen gedreht,breit/schmal;
-Incisura intertragica:	z.B. breit/schmal,tief/flach;

-Lobulus: z.B. lang,hypoplastisch,fehlend, breit/schmal,viereckig,dreieckig, dick/dünn,angewachsen,abstehend/nach innen gerichtet,Knötchen,Grube,Fistel;

Anthropometrisch erfaßbar im Bereich der Ohrregion ist die Ohrlänge,die Ohrbreite,die Ohrlage und der Ohrinsertionswinkel.

Die Ohrlänge wird in Relation zur Mittelgesichtshöhe b bestimmt,und erlaubt im Vergleich mit Normwerten die Definition eines langen bzw kurzen Ohres.Es zeigt sich ein Alterseffekt.

Abb.21: Anthropometrische Definition der Ohrlänge

$$\text{Ohrlänge:} \quad \frac{\text{Ohrlänge a}}{\text{Mittelgesichtshöhe b}}$$

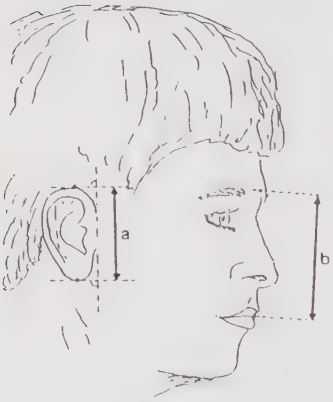

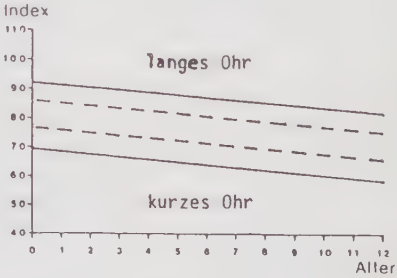

Die Ohrbreite wird in Relation zum Subnasalradius b bestimmt, und gestattet im Vergleich mit Normwerten die Definition eines breiten bzw schmalen Ohres.Es besteht ein deutlicher Alterseffekt.

Abb.22: Anthropometrische Definition der Ohrbreite

Ohrbreite: $\frac{\text{Ohrbreite a}}{\text{Subnasalradius b}}$

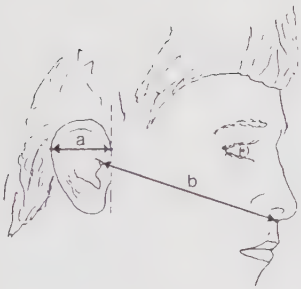

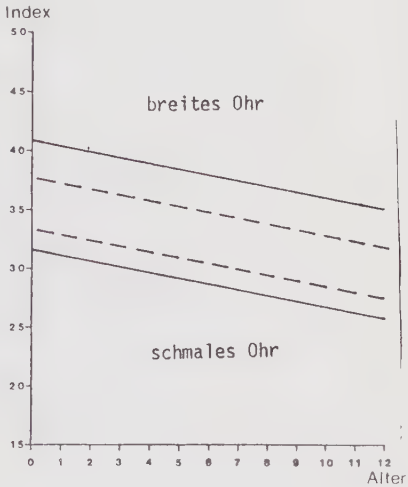

Die Ohrlage wird bestimmt aus der Relation der Ohrhöhe a zur Mittelgesichtshöhe b, und erlaubt im Vergleich mit Normwerten die Definition eines tiefsitzenden bzw hochsitzenden Ohres. Es zeigt sich ein eindeutiger Alterseffekt.

Abb.23a: Anthropometrische Definition der Ohrlage

Ohrlage: $\frac{\text{Ohrhöhe zum Augenwinkel a}}{\text{Mittelgesichtshöhe a}}$

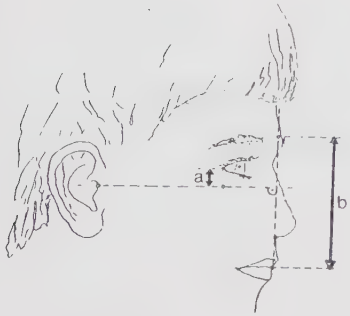

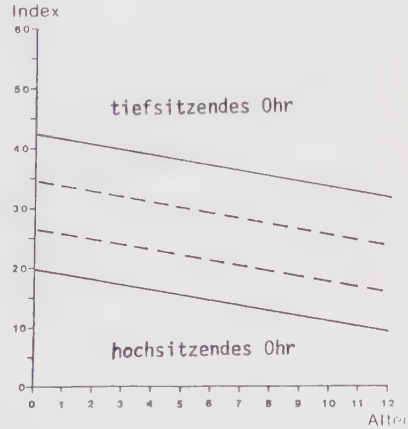

Der Ohrinsertionswinkel wird bestimmt aus der Relation der Ohransatzlinie a zum Abstand Tragion-äußerer Augenwinkel b, und ermöglicht im Vergleich mit Normwerten die Definition eines nach hinten bzw nach vorne geneigten Ohres.Es ergibt sich ein schwacher Alterseffekt.

Abb.23b:Anthropometrische Definition des Ohrinsertions-winkels

$$\text{Ohrinsertionswinkel:} \quad \frac{\text{Ohransatzlinie a}}{\text{Tragion-äußerer Augenwinkel b}}$$

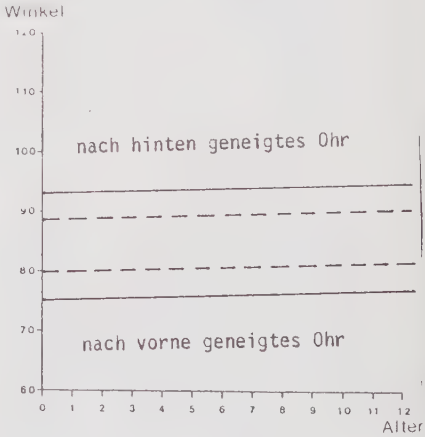

4.2.3. Auswertung der Dermatoglyphen

Zum besseren Verständnis,der später im Ergebnisteil verwendeten,schwierigen Terminologie der Dermatoglyphen,soll hier eine kurze Einführung in dieses Gebiet erfolgen.

4.2.3.1. Topographie des Hautleisten- und Furchensystems

An den Fingerbeeren und Zehen können qualitativ drei Hauptmustertypen unterschieden werden: Bögen (arches = A),Schleifen (loops = L) und Wirbel (whorls = W).Sie werden klassifiziert durch die Anzahl der vorhandenen Triradien,d.h.der Punkte,an denen drei verschiedene Leistenströme aneinandergrenzen.Das einfachste Muster ist der Bogen,der weder ein Musterzentrum noch einen Triradius besitzt.Die Schleife dagegen hat einen Triradius,und wird je nach Richtung ihrer Öffnung an den Fingerbeeren als ulnar (L^u),radial (L^r), carpal (L^c),proximal (L^p) oder distal (L^d),an den Zehenbeeren als fibular (L^f) und tibial (L^t) bezeichnet.
Der Wirbel schließlich besitzt zwei Triradien und ein Zentrum, manchmal auch zwei.Er kann aus spiraligen (W^s),bzw konzentrischen Ringen (W^k),oder aus einer doppelten Schleife (W^{dl}) zusammengesetzt sein.(siehe Abb.24,S.48)

Zur quantitativen Erfassung dient die Gesamtleistenzahl (Total Finger Ridge Count = TFRC).Sie ist die Summe der Leisten,die eine Gerade zwischen Triradius und Musterzentrum schneiden,auf allen zehn Fingern.

An der Handfläche werden topographisch fünf Hauptareale unterschieden.Hypothenar (=Hy),Thenar (=Th) und vier Zwischenfingerräume (IDF = Interdigitalräume I_1,I_2,I_3,I_4).Die Interdigitalräume werden voneinander durch die vier digitalen Triradien a,b,c und d getrennt.Von ihnen gehen die Hauptlinien A,B,C und D aus.(siehe Abb.25,S.49).In jedem der Hautleistenfelder können Muster auftreten.Sie sind häufig in I_2,I_3 und I_4,selten am Thenar,Hypothenar und in I_1 anzutreffen (Miller 1966).

Abb.24: Grundtypen der Hautleistenmuster (aus Rodewald 1974)

a) Bogen
b) Tannenbogen
c) Schleife
d) konzentrischer Wirbel
e) Spiralwirbel
f) Doppelzentrischer Wirbel

Der axiale Triradius (t) hat besondere klinische Bedeutung, denn er tritt bei bestimmten Syndromen in unterschiedlicher Lage auf. Zumeist ist er nahe dem proximalen Rand der Palma zwischen Thenar und Hypothenar zu finden (= t-Position). Liegt er jedoch weiter distal, so wird er als distaler axialer Triradius (t' bzw t") bezeichnet,

Abb.25: Schematische Darstellung einer rechten Palma mit Topographie (aus Rodewald

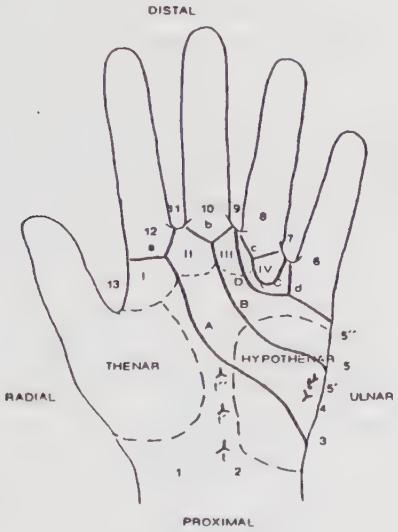

Ähnlich der Handinnenflächen wird auch die Hautleistenstruktur der Fußsohle in Felder eingeteilt,die charakteristische Mustertypen aufweisen: Hallucalfeld (≙ Großzehenballen = Thenar distal + I. IDF) und drei Interdigitalräume. Insgesamt sind aber die Fußsohlen bis auf den Hallux weit weniger informativ als die Handinnenflächen.

Abb.26: Schematische Darstellung einer rechten Planta mit der Topographie der plantaren Musterfelder. (aus Rodewald 1974)

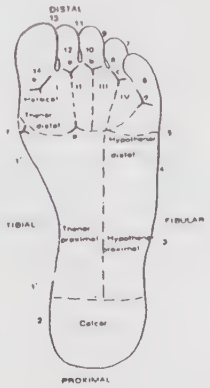

Das Furchensystem der Hand besteht aus drei palmaren Hauptfurchen: der Daumenfurche,der Fünffingerfurche und der Dreifingerfurche.Variationen in ihrem Verlauf kommen häufig vor. Sind allerdings die distale und die proximale Transversalfurche (= Dreifinger- und Fünffingerfurche) miteinander verschmolzen,so daß eine einzelne transversale Beugefurche quer über die ganze Hohlhand verläuft,so spricht man von einer Vierfingerfurche (Vff = Affenfurche = Simian crease= single transverse flexion crease).Sie tritt etwa bei 5.5% der Bevölkerung auf (nach Rodewald 1974).Eine Sonderform stellt die sogenannte Sydney Linie dar,eine Fünffingerfurche, die als Transversalfurche ausgebildet ist und sich distal der normalen Dreifingerfurche quer über den Hypothenar hinaus bis zum ulnaren Rand der Hand erstreckt.Bei etwa 6% der Bevölkerung ist diese Furchenform zu finden.

Die Finger besitzen zwei Beugefurchen.Eine Besonderheit stellt das Fehlen der distalen Gelenkfurche am 5.Finger dar,das oftmals mit einer Klinodaktylie verbunden ist,und als "single crease" bezeichnet wird.Diese Anomalie kommt extrem selten auch in der Normalbevölkerung vor.

An der Fußsohle ist das Furchensystem weniger gut untersucht. Allerdings stellt die Sandalenfurche (hallucal crease), eine senkrechte Furche zwischen Hallux und 2. Zehe ein häufiges Merkmal bei Dysmorphiesyndromen dar.

Eine ausführliche Dokumentation der Hautleistenbefunde einzelner Smith-Lemli-Opitz Patienten war leider nur in wenigen veröffentlichten Fallberichten zu finden.Meist beschränkten sich die Daten auf Fingerbeerenmuster und Furchensystem.In fast allen Fällen fehlten Angaben zu den Befunden der Eltern.
Dennoch wurden alle beschriebenen Hautleistenmuster sorgfältig aus den Fallberichten herausgesucht und in Tabellen übersichtlich zusammengestellt.Zum Vergleich wurden die Normalwerte von Rodewald 1974 herangezogen.

4.2.4. Auswertung der Stammbäume

In einigen Arbeiten fehlten Stammbäume, so daß sie soweit möglich, aus den Textangaben erstellt werden mußten.
Alle vorhandenen Stammbäume wurden unter Verwendung einer einheitlichen Symbolik umgezeichnet. Alle Angaben über einzelne Familienmitglieder wurden mit aufgeführt.
Um ein möglichst genaues Bild des Vererbungsmodus des Syndroms zu erhalten, wurden nur Familien mit Kindern, deren Diagnose gesichert erschien, in die Betrachtungen miteinbezogen.

Abb.27: Symbolik der Stammbäume

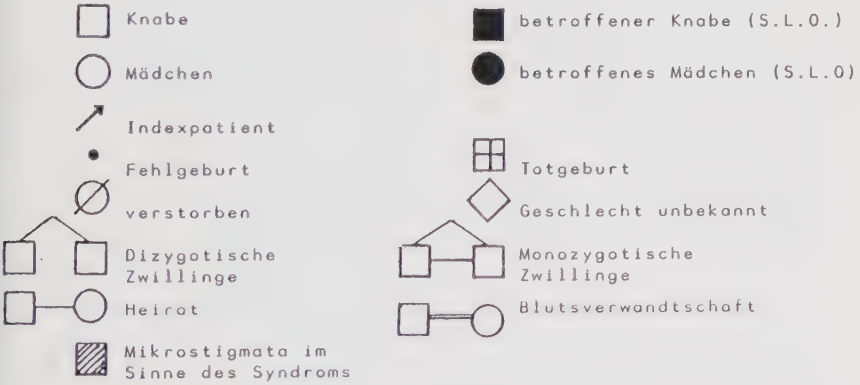

5. ERGEBNISSE

Am Anfang des Ergebnisteils stehen die vier eigenen Fallbeschreibungen.Es folgen dann die Ergebnisse zum klinischen Bild des Smith-Lemli-Opitz Syndroms aus den Fallberichten und Photographien der Literatur.Diese werden anhand eines Phantombildes,eines Anthropometrieprofils und einer Syndromkarte noch einmal anschaulich zusammengestellt.Am Schluß werden die Ergebnisse zur Genetik und Prognose des Syndroms erläutert.

5.1. Eigene Fallbeschreibungen

Im folgenden werden vier Fälle des Smith-Lemli-Opitz Syndroms,die in den letzten drei Jahren an der genetischen Beratungsstelle der Kinderpoliklinik München bzw in Zusammenarbeit mit dem Kinderzentrum München beobachtet wurden,nach folgenden Gesichtspunkten detailliert vorgestellt:

- -Anamnese
- -Befund
- -Dermatoglyphen
- -Chromosomenuntersuchung

5.1.1. Fall I: Verena K.

5.1.1.1. Anamnese

a) Familienanamnese

Verena wurde am 8.10.1977 geboren.Sie ist das einzige Kind Kind ihrer Eltern.Der Vater war bei ihrer Geburt 26,die Mutter 24 Jahre alt.Beide Eltern sind gesund.Eine Cousine der Mutter (III/15) verstarb mit acht Jahren an einem Hydrocephalus.Die Großmutter mütterlicherseits (II/3) hat einen Altersdiabetes.

Beide Elternteile stammen aus München.Eine Blutsverwandtschaft ist nicht bekannt.

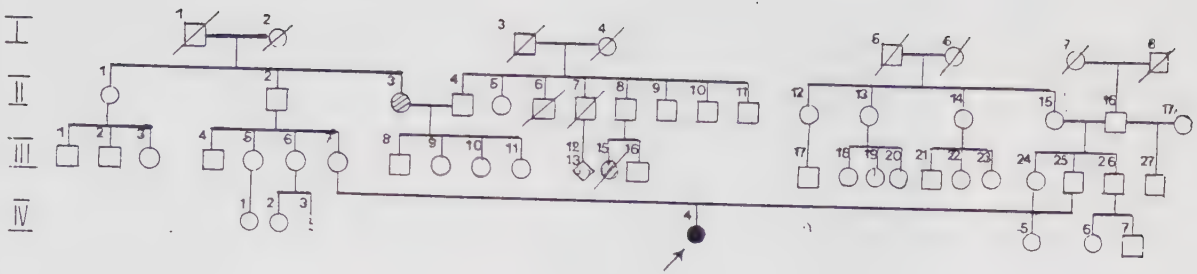

Abb.28: Stammbaum der Patientin K.V.
III/15: Hydrocephalus
II / 3: Altersdiabetes

b) Schwangerschaftsverlauf, Entbindung, Neugeborenenperiode

Zum Empfängniszeitpunkt lagen bei den Eltern keine schweren Erkrankungen oder Mutagenbelastungen vor. Beide haben jedoch eine Struma, die kontinuierlich mit Thyroxin 100 behandelt wird.

Während der Schwangerschaft mußte die Mutter im 4. und 5. Monat wegen Übelkeit und Schwindelanfällen Medikamente einnehmen. Ansonsten verlief die Schwangerschaft unauffällig.

Die Entbindung erfolgte 2-3 Wochen vor dem errechneten Termin nach Blasensprung (Hydramnion) spontan aus Vorderhauptslage. Das Kind war reif: Länge 50 cm, Gewicht 2620g, Kopfumfang 32/35 cm. Der Apgar betrug 8/9/10.

Am zweiten Lebenstag wurde Verena wegen auffälligen Aussehens, unregelmäßiger Atmung, Trinkschwäche und Gewichtsabnahme in die Kinderklinik verlegt, wo sie die ersten drei Wochen verbrachte. Dort wurde erstmals das Vorliegen eines congenitalen Syndroms vermutet.

Nach 10 Tagen zu Hause erfolgte erneut ein vierwöchiger stationärer Aufenthalt wegen Dyspepsie, Trinkschwäche und Harnwegsinfekt bei bilateraler Hydronephrose. Der Verdacht auf eine Doppelniere rechts mit Reflux wurde später durch Ultraschall betstätigt. Es erfolgte eine Behandlung mit Clamoxyl.

c) Entwicklung und Krankengeschichte bis zum Untersuchungszeitpunkt mit $2^{11}/_{12}$ Jahren.

Verena nahm bisher keinen Kontakt zur Umwelt auf. Sie kann weder den Kopf aus der Bauchlage heben, noch sich umdrehen, greifen, krabbeln, sitzen, stehen oder gehen. Der erste Zahn kam verspätet mit 12 Monaten. Sie hat jetzt 8 Zähne. Es trat auch keine Sprachentwicklung ein. Verena kann lediglich Unmut durch Schreien äußern, setzt dieses aber nicht gezielt ein. Ihr Entwicklungszustand entspricht dem eines Neugeborenen.

Wiederholt war das Kind wegen rezidivierender Bronchopneumonien und cerebraler Anfälle, die bisher nicht auf eine antikonvulsive Therapie ansprachen, in stationärer Behandlung.

5.1.1.2. Befund

Körperliche Untersuchung im Alter von $2^{11}/_{12}$Jahren

Das knapp dreijährige Kind ist schwerst geistig und psychomotorisch retardiert.Es liegt ausschließlich im Bett ohne aktive Veränderung der Lage,mit einer Linksdrehung des Kopfes und Lateralisation des Rumpfes bei bestehendem Opisthotonus.

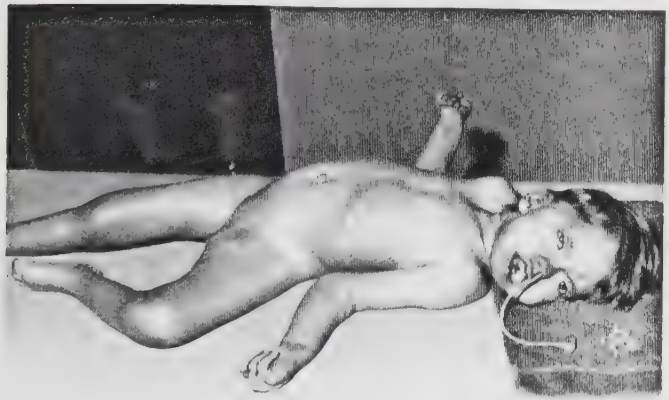

Abb.29: Patientin K.V.;Linksdrehung des Kopfes und Opisthotonus

Verena nimmt keinen Kontakt zur Umwelt auf,ihre Augen blicken stumpf,ohne zu fixieren.Gelegentliches schrilles Schreien ist ihre einzige vitale Äußerung.
Ihre Körpergröße liegt mit 86 cm zwischen 3. und 25.Percentile,bezogen auf die Altersnorm (Kleinwuchs),das Körpergewicht mit 9660g auf der 3.Percentile,bezogen auf die Körpergröße(Untergewicht),und der Kopfumfang mit 45 cm unterhalb der 3.Percentile,bezogen auf die Altersnorm (Mikrocephalie).

Abb.30: Perzentilkurven zur Bestimmung der Alters/Größen- und der Größen/Gewichtsbeziehung der Patientin K.V.

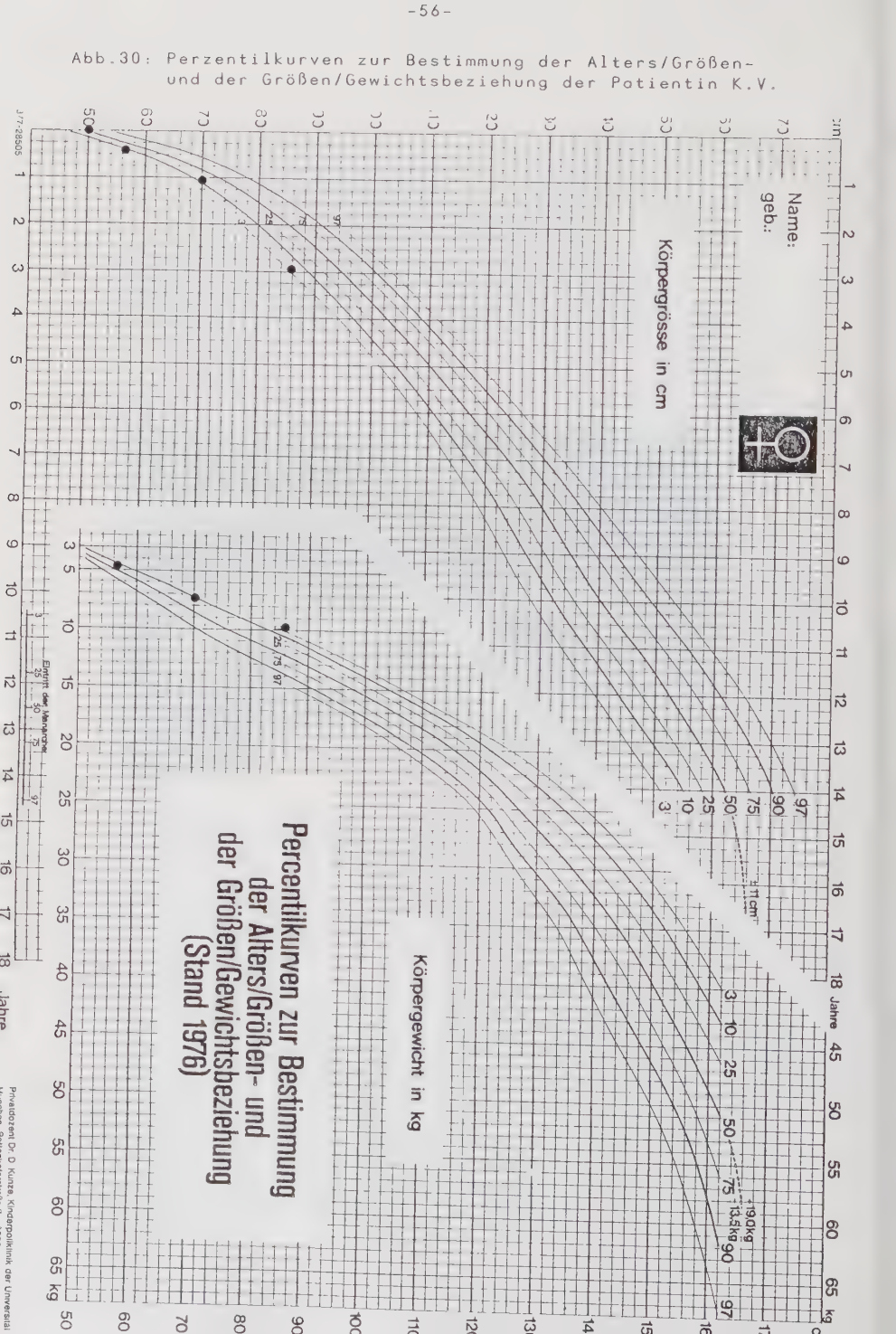

Abb.31: Kopfumfang der Patientin K.V.

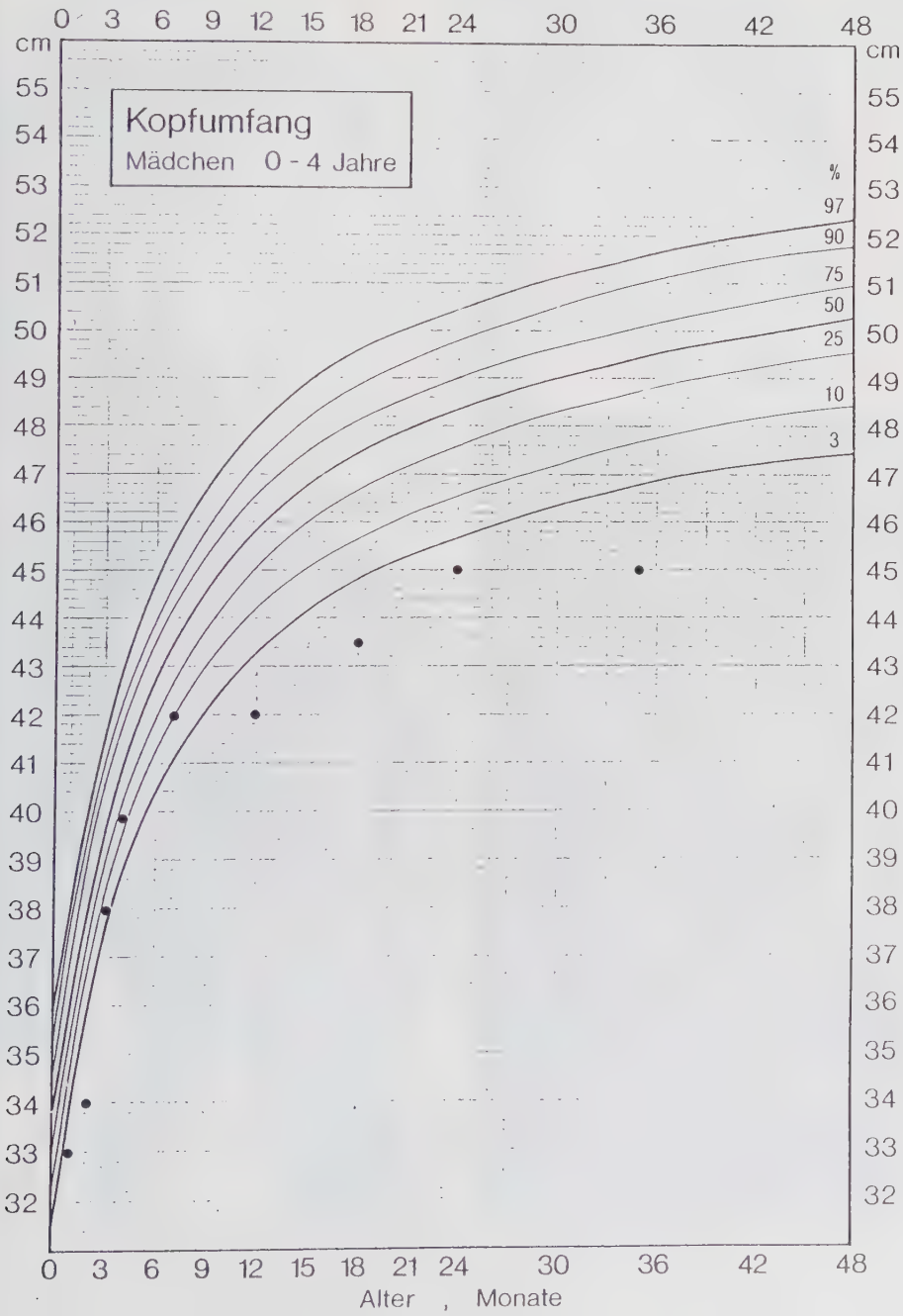

a) Craniofacies

A. Kopf/Schädel und Gesicht allgemein

Bei der Untersuchung fällt der schmale,hohe und nach hinten ausladende Kopf (Hyperdolichcranie LBI 66,7) mit einer sehr hohen und schmalen Stirn auf.Die Stirnhöcker sind hypoplastisch.Über der Sutura metopica findet sich eine breite Weichteilverdickung.
Der Fontanellenschluß erfolgte verspätet.
Das stark dysplastische Gesicht mit den dicken Backen,auf denen sich Teleangiektasien zeigen,läßt ein Syndrom vermuten.

Abb.32: Patientin K.V im Alter von $2^{11}/_{12}$Jahren

Abb.33: Patientin K.V. im Alter von $2\,^{11}/_{12}$ Jahren

B. Augenregion

Es zeigt sich anthropometrisch ein weiter Intercanthalabstand (= Hypertelorismus)*[1].Aufföllig ist ferner eine Ptosis und mongoloide Lidspaltenachsenstellung.Über den Oberlidern besteht eine Weichteilschwellung.Die Wimpern sind ungleich lang.Die Augenbrauen fallen lateral ab und sind insgesamt diffus inseriert.Die Lidspalten*sind laut Anthropometrie zu breit.
Der ophthalmologische Befund ergab einen Hydrophthalmus beidseits,einen Astigmatismus und Strabismus divergens, sowie einen Verdacht auf Optikusatrophie.

C. Nasenregion

Auffallend ist die eingesunkene Nasenwurzel*,der wenig prominente Nasenrücken,die breite Nasenspitze,die weit ausladenden Nasenflügel* und die evertierte Nasenbodenebene*.Es finden sich kleine,runde,antevertierte Nasenlöcher,sowie dicke Nasenflügel und ein breites Septum.

D. Mundregion

Die Mundregion erhält ihr stark dysplastisches Aussehen durch die kurze Integumentaloberlippe*,die stark aufgeworfene und bogenförmige Schleimhautoberlippe,die insgesamt breite Mundspalte*,die evertierte und retrahierte Schleimhautunterlippe,die sehr kurze Integumentalunterlippe,den kleinen und zurückweichenden Unterkiefer* (mandibuläre Mikro-und Retrognathie),die breiten Zahnleisten (Gingivahyperplasie),die zwei großen Oberkieferschneidezähne mit Diastema sowie den dreieckigen (zeltdachförmigen)Gaumen.

[1] Die mit einem Stern* gekennzeichneten Befunde wurden anthropometrisch bestimmt.Die dazugehörigen Messwerte können auf dem anthropometrischen Befundbogen der jeweiligen Patienten abgelesen werden.Zudem sind die Messwerte unter Kennzeichnung des jeweiligen Patienten in den Normwertdiagrammen des Ergebnisteils eingetragen.

Abb.34: Patientin K.V.: Mundregion

E. Ohrregion

Die Untersuchung der Ohren ergibt eine wahrscheinlich lagebedingte ungleiche Ausdifferenzierung der beiden Ohrmuscheln.Die rechte Ohrachse ist schräg nach hinten geneigt,während das linke eher gerade ist.Das rechte Ohr wirkt breit,das linke Ohr ist lang*.

Beide Ohrmuscheln sind dysplastisch und weisen folgende Merkmale auf:Helixrand im Bereich der Helixkurve breit, im absteigenden Schenkel schmal;Anthelix corpus im oberen Abschnitt breit,im unteren Abschnitt schmal und nach hinten ausgezogen;breites Crus superius anthelicis;schmales Crus inferius anthelicis,das bis an die Helixwurzel reicht;tiefe Concha;breiter Antitragus;abstehender breiter Lobulus.Rechts findet sich zusätzlich eine breite Fossa triangularis.Links zeigt sich zusätzlich eine breite Scapha, eine kleine Cymba und eine atypische Erweiterung und Vertiefung der Incisura intertragica.

Außerdem konnte eine Schalleitungs-und Schallempfindungsstörung nachgewiesen werden.

Abb.35: Patientin K.V.:Ohrregion

rechtes Ohr

linkes Ohr

Abb.36: Anthropometrischer Befundbogen der Patientin K.V.

	Meßstrecken	Maße (mm)	Indexwert	oberer Dysmorphiebereich > P97	Normalbereich: oberer Normbereich P90-P97	Normalbereich: Standardbereich P26-P90	Normalbereich: unterer Normbereich P3-P26	unterer Dysmorphiebereich < P3
Gesichtsproportion								
hen-breiten-Index	Mittelgesichtshöhe / Jochbogenbreite	64 / 113	0,57	hohes Mittelgesicht		+		niedriges Mittelgesicht
Augenregion								
tercanthalabstand	Intercanthalabst. / Jochbogenbreite	34,5 / 113	0,305	weiter Augenabstand +				enger Augenabstand
dspaltenbreite	Lidspaltenbreite / Jochbogenbreite	24 / 113	0,21	breite Lidspalten +				schmale Lidspalten
Nasenregion								
senwurzeltiefe	Nasenwurzeltiefe / Mittelgesichtshöhe	5 / 57	0,087	eingesunkene Nasenwurzel +				prominente Nasenwurzel
senrückenlänge	Nasenrückenlänge / Mittelgesichtshöhe	23 / 57	0,44	länger Nasenrücken		+		kürzer Nasenrücken
senflügelabstand	Nasenflügelabstand / Jochbogenbreite	29 / 113	0,26	größer Nasenflügelabstand	+			kleiner Nasenflügelabstand
senbodenwinkel	Nasenbodenebene / Profillinie	48		invertierte Nasenbodenebene				evertierte Nasenbodenebene +
Mundregion								
ognatnismusindex	Subnasalradius / Oberkieferradius	79 / 86	0,92	Maxillare Prognathie		+		maxillare Retrognathie
solabialabstand	Nasolabialabstand / Mittelgesichtshöhe	8 / 57	0,14	länger Nasolabialabstand			+	kürzer Nasolabialabstand
erlippenwinkel	Oberlippenlinie / Profillinie	+29		prominente Integ.oberlippe +				zurückweichende Integ.oberlippe
ndbreite	Mundbreite / Jochbogenbreite	43 / 113	0,38	breiter Mund	+			schmaler Mund
nnhöhe	Kinnhöhe / Mittelgesichtshöhe	17 / 82	0,21	Makrogenie			+	Mikrogenie
nnprominenz	Kinnprominenz / Oberkieferradius	77 / 86	0,89	Progenie			+	Retrogenie
Ohrregion								
rlänge	Ohrhöhe am Kopf / Mittelgesichtshöhe	19 / 57	0,33	tiefsitzendes Ohr	+	+		hochsitzendes Ohr
rinsertionswinkel	Ohransatzlinie / Trag.-Jochb.-Augenw.	79°		nach hinten geneigter Ohransatz			+	nach vorne geneigter Ohransatz
rlänge	Ohrlänge / Mittelgesichtshöhe	56 / 57	0,98	langes Ohr +				kurzes Ohr
rbreite	Ohrbreite / Subnasalradius	27 / 79	0,34	breites Ohr		+		schmales Ohr

b) Stamm

Der Hals weist keine Besonderheiten auf.Die Patientin hat schmale Schultern.Am Thorax kann lagebedingt eine asymmetrische Form und an der Wirbelsäule eine Skoliose beobachtet werden. Röntgenologisch sind auffällig geformte Rippen nachweisbar. Am Abdomen zeigt sich ein kleiner Nabelbruch.In der Beckenregion ist eine supraanale Rinne sichtbar und es besteht eine Abspreizhemmung der rechten Hüfte.Am Genitale fällt eine Hypoplasie der großen Labien,eine Klitorishypertrophie und ein weiter Introitus vaginae auf.

Abb.37: Genitale der Patientin K.V.

c) Extremitäten

An der oberen Extremität bestehen Kontrakturen in den Ellenbogen- und Handgelenken,sowie in den Fingergelenken,mit daraus resultierender Klinodaktylie V.Im Handskelett stellt sich röntgenologisch eine Brachydaktylie V dar.Die distalen Phalangen sind hypoplastisch.Es besteht eine deutliche Verkürzung der Ulna.

Abb.38: Obere und untere Extremitäten der Patientin K.V.

An der unteren Extremität zeigt sich eine Hüftgelenksdislokation und eine Streckhemmung der Kniegelenke.Die Zehen sind ungleichmäßig angesetzt,die zweite und vierte Zehe ist beidseits stärker ausgeprägt und setzt proximaler an als die dritte Zehe (Zygodaktylie II - IV).Es kommt zu einer Überlagerung der Zehen.Ferner besteht eine Hypoplasie der Zehennägel V.
Am Unterschenkel und den Füßen sind einige stecknadelkopfgroße Hämangiome zu sehen.
Hand- und Fußgröße sind für das Alter zu klein.Es besteht ein verminderter Kalksalzgehalt der Knochen,und das Knochenalter ist retardiert ($1^1/_2$Jahre).

d) Organe

Es besteht kein Anhalt für Fehlbildungen an Herz oder Intestinaltrakt.
Im cranialen Computertomogramm ($1^1/_2$Jahre) zeigt sich eine starke Erweiterung des Hirnventrikelsystems,mit Verschiebung der Mittellinie nach links.Im EEG ($2^7/_{12}$Jahre) findet sich eine generalisierte hypersynchrone Aktivität,wie bei einem Status epilepticus.
Beim i.v.Pyelogramm bestätigte sich der Verdacht auf eine Doppelniere rechts mit mittelgradiger Hydronephrose.

e) Neurologie

Der Muskeltonus ist hyperton.Eine Reaktion auf akustische und optische Reize fehlt.Es wird der Verdacht auf eine bilaterale Hemiplegie gestellt.

5.1.1.3. Dermatoglyphen

Bei der Patientin fand sich ein stark auffälliger Hautleisten- und Furchenbefund mit durchweg nicht von den Eltern ererbten Stigmata.Die Dermatoglyphen der Eltern sind unauffällig.

Abb.39: Hautleisten- und Furchenbefund der Patientin K.V.

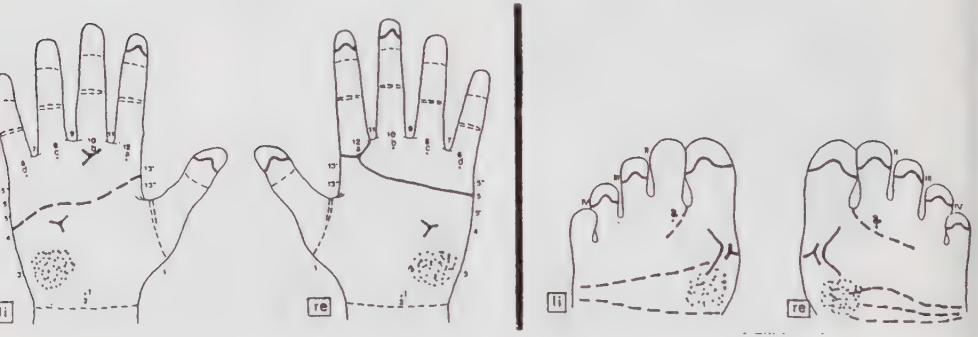

- Fingerbeeren:	Häufung von Bogenmustern (5/10),geringe Gesamtleistenzahl TFRC ca. 60 (normal: 80 - 180);
- Digitale Triradien:	links nach ulnar verlagerter Triradius b (rechts fraglich);
- Leistenverlauf:	beidseits transversaler Leistenverlauf mit hoher Endigung der rechten A-Linie (6,7% der Normalbevölkerung);
- Axiale Triradien:	beidseits distal und ulnar verlagert (t");
- Leistenstruktur:	mittelstarke Dysplasie auf Fingerbeeren und Palmae;
- Handfurchen:	Sydney line links;
- Zehenbeeren:	Häufung von Bogenmustern (8/10);
- Hallux:	beidseits seltene Fibularbögen (2,2% in der Normalbevölkerung);
- Leistenstruktur:	mittelstarke Dysplasie auf Zehenbeeren und Plantae;
- Fußfurchen:	beidseits mehrere auffällige Transversalfurchen und fragliche Sandalenfurche;

5.1.1.4. Chromosomenuntersuchung

Die Chromosomenuntersuchung aus der Lymphozytenkultur des peripheren Blutes ergab einen unauffälligen weiblichen Chromosomensatz in der G- und R-Bandenfärbung, mit einer Normvariante am Chromosom 22 (Karyotyp 46 XX, var.(22),(p13).

Abb.40: Karyogramm der Patientin K.V.

Zytogenetisches Gutachten aus der **Lymphozytenkultur des Blutes** vom: 15.9.80

Kultur Nr.: 123/78	analysierte Mitosen								
Chromosomenzahl:	< 45	45	46	47	> 47	92	insgesamt	Karyogramme	Foto Nr
G-Banden		5	17				22	2	13
R-Banden	1	1	2				4	4	

Karyotyp:

46,XX,var(22)(p13)GSL,RHG



Beurteilung: Normaler, weiblicher Chromosomensatz

5.1.2. Fall II: Bianca K.[1)]

5.1.2.1. Anamnese

a) Familienanamnese

Bianca wurde am 30.9.76 geboren.Sie ist das zweite lebende Kind ihrer Eltern.Das Alter der Mutter betrug bei ihrer Geburt 25 Jahre,das des Vaters 29 Jahre.Beide Eltern sowie auch die 1971 geborene Schwester von Bianca sind gesund.
Der Geburt Biancas gingen zwei Fehlgeburten im 6. und 3. Schwangerschaftsmonat voraus (III/2+3).
Eine Nichte der Mutter (III/8) ist im Alter von drei Jahren an einer Transposition der großen Gefäße mit VSD verstorben.
Beide Elternteile stammen aus der Gegend um Frankenberg/Eder,eine Konsanquinität ist nicht bekannt.

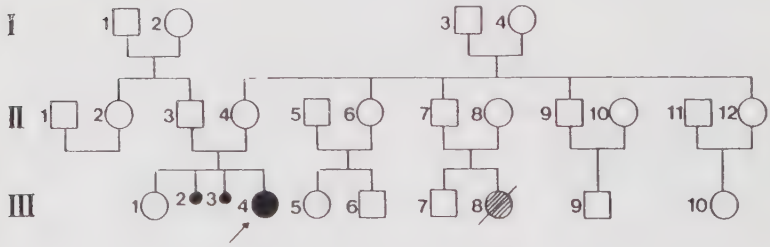

Abb.41: Stammbaum der Patientin K.B.

b) Schwangerschaft,Entbindung,Neugeborenenperiode

Vor der Schwangerschaft erfolgte bei der Mutter von Bianca eine Schilddrüsenoperation.
Zum Konzeptionszeitpunkt lagen bei den Eltern keine schweren Erkrankungen oder Mutagenbelastungen vor.
Der Schwangerschaftsverlauf war unauffällig und die Geburt erfolgte spontan aus 1.HHL in der 39.Schwangerschaftswoche.

1) Folgende Untersuchungsbefunde verdanke ich Herrn Dr.Jacobeit, Kinderzentrum München;

Das Neugeborene sei rosig und vital gewesen.Das niedrige Geburtsgewicht von 2240g,die niedrige Geburtslänge von 43 cm und der niedrige Geburtskopfumfang von 30 cm wiesen aber auf eine intrauterine Mangelentwicklung hin.Aus diesem Grund und wegen auffälliger multipler Dysmorphiezeichen erfolgte postpartal die Verlegung in eine Kinderklinik,wo Bianca fünf Monate stationär behandelt wurde. Während dieses stationären Aufenthaltes bestanden auch Ernährungsschwierigkeiten.

c) Entwicklung bis zum Untersuchungszeitpunkt mit $7^4/_{12}$ Jahren

Bianca ist geistig und psychomotorisch stark behindert. Freies Sitzen war ihr erst mit sechs Jahren und vollständiges Krabbeln erst mit sieben Jahren möglich.Bisher erfolgte keine Sprachentwicklung.Die Patientin kann jedoch Unmut durch Laute äußern.
In der körperlichen Entwicklung,d.h. Größe und Gewicht betreffend,bleibt Bianca weit hinter der Altersnorm zurück (siehe Somatogramme).
Im Mai 1978 wurde zum Verschluß einer vorhandenen Gaumenspalte eine Velumplastik durchgeführt.Mit drei Jahren war Bianca für sechs Monate in einer kinder- und jugendpsychiatrischen Klinik untergebracht.Im Alter von fünf Jahren erfolgte eine Achillotomie beidseits und mit sieben Jahren wurde die beidseitige Ptosis operiert.

5.1.2.2. Befund

Körperliche Untersuchung im Alter von $7^4/_{12}$ Jahren

Sowohl die Körperlänge von 112 cm (bezogen auf das Lebensalter),als auch das Körpergewicht von 12,5kg (bezogen auf die Körperlänge) und der Kopfumfang (bezogen auf das Alter und die reduzierte Körpergröße) von 44 cm liegen weit unter der 3.Percentile.Bianca ist damit minderwüchsig,untergewichtig und microcephal.

Abb.42: Perzentilkurven zur Bestimmung der Alters/Größen- und Größen/Gewichtsbeziehung der Patientin K.B.



Abb.43: Kopfumfang der Patientin K.B.

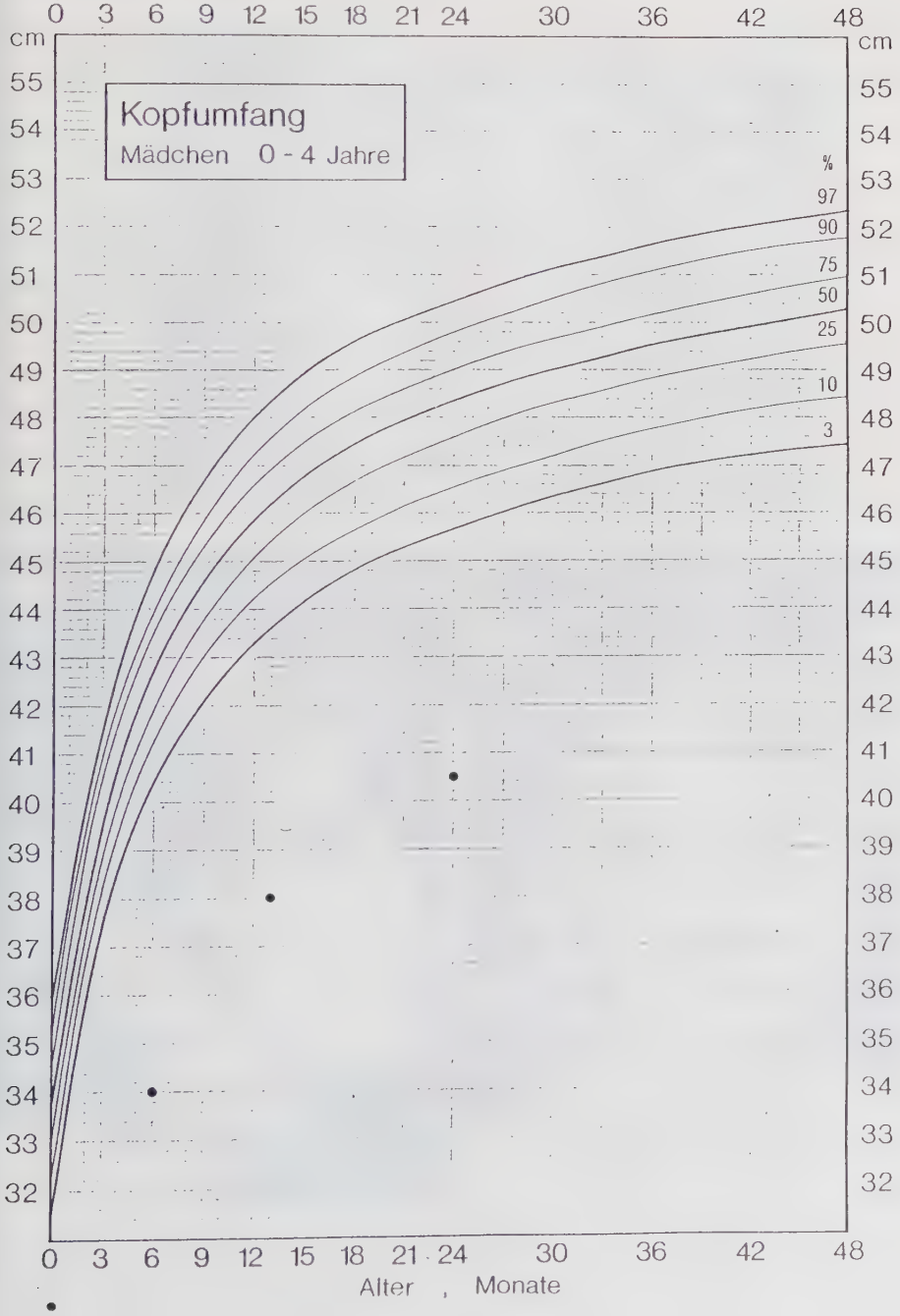

Kinderspital Zürich - Prader et al. Helv Paediat Acta Suppl 1982

a) Craniofacies

A. Kopf/Schädel und Gesicht allgemein

Auffallend ist die Mikrocephalie und Dolichocephalie(LBI: 76,35)mit dem abgeflachten Occiput.Die Tubera frontalia sind hypoplastisch.Die Sutura metopica und die Glabella erscheinen prominent.Die Schläfen sind beidseits hypoplastisch und die rechte Stirnhälfte ist mehr abgeflacht als die linke.Außerdem fallen beidseits ausgeprägte Geheimratsecken auf.

Das Gesicht erscheint asymmetrisch,d.h. die rechte Gesichtshälfte weicht zurück und die Wangen sind unterschiedlich groß.Das Haar ist blond und auffallend derb.

Abb.44: Craniofacies der Patientin K.B.

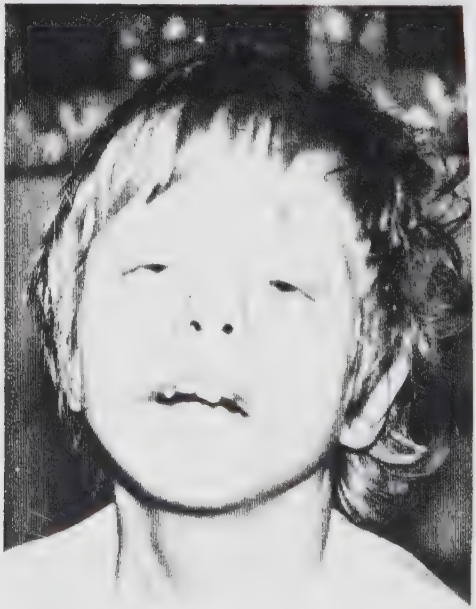

B. Augenregion

Das dysmorphe Aussehen dieser Region wird hervorgerufen durch den weiten Intercanthalabstand*,die Mongolenfalte (links deutlicher als rechts),die antimongoloide Lid achsenstellung,die breiten Lidspalten*,mehrere Oberlidfalten,eine Weichteilschwellung über den Oberlidern,eine Ptosis beidseits,die spärlichen Augenbrauen,und einen Strabismus convergens alternans.Zusätzlich ist eine Venenzeichnung der Orbitae zu beobachten.

C. Nasenregion

Die Nasenwurzel ist breit und prominent.Der Nasenrücken ist prominent und kurz*.Die Nasenspitze ist breit und rund.Es kann ein großer Nasenflügelabstand*gemessen werden.Die Nasenflügel selbst sind dickwandig und setzen unterhalb des verbreiterten Septums an.Zudem zeigt sich eine evertierte Nasenbodenebene,mit antevertierten,runden und kleinen Nasenlöchern.

D. Mundregion

Diese Region erhält ihr auffälliges Aussehen zu einem Teil durch die breite Mundspalte*, die verstrichenen Philtrumsäulen, die konvexe Integumentaloberlippe, die bogenförmige, breite und evertierte Schleimhautoberlippe, die retrahierte Schleimhautunterlippe und die kurze Integumentalunterlippe.
Der Gaumen ist hoch und schmal. Die obere Zahnleiste ist stark verbreitert. Auffallend ist die unregelmäßige Zahnstellung mit den zwei großen oberen Schneidezähnen und großem Diastema. Es besteht ein Überbiß und eine evertierte obere Zahnreihe. Zahnschmelzdefekte wurden beobachtet.
Des weiteren kann man eine mandibuläre Retrogenie* ohne eine Mikrogenie erkennen.

E. Ohrregion

Auf beiden Seiten, links jedoch stärker ausgeprägt als rechts, findet man grobe Dysmorphien der Ohrmuscheln: Lange* und etwas breite* Ohren; etwas nach vorn geneigter Ohransatz*; breiter aufsteigender und schmaler absteigender Teil des Helixrandes; prominentes Corpus anthelicis; breites Crus superius anthelicis; weite Scapha; breite tiefe Concha; breiter Antitragus; weite Incisura intertragica; eckig angewachsener, kleiner und abstehender Lobulus.

Abb.45: Anthropometrischer Befundbogen der Patientin K.B.

	Meßstrecken	Maße (mm)	Indexwert	oberer Dysmorphiebereich > P97		Normalbereich: oberer Normbereich P80-P97	Normalbereich: Standardbereich P20-P80	Normalbereich: unterer Normbereich P3-P20	unterer Dysmorphiebereich < P3
ichtsproportion									
Breiten-Index	Mittelgesichtshöhe / Jochbogenbreite	100 / 151	66,2	hohes Mittelgesicht	+				niedriges Mittelgesicht
ährregion									
anthalabstand	Intercanthalabst. / Jochbogenbreite	45 / 151	29,8	weiter Augenabstand	+				enger Augenabstand
itenbreite	Lidspaltenbreite / Jochbogenbreite	31 / 151	20,5	breite Lidspalten		+			schmale Lidspalten
nrregion									
urzeltiefe	Nasenwurzeltiefe / Mittelgesichtshöhe	3,5 / 95	3,7	eingesunkene Nasenwurzel			+		prominente Nasenwurzel
ückenlänge	Nasenrückenlänge / Mittelgesichtshöhe	43 / 95	45,3	länger Nasenrücken				+	kurzer Nasenrücken
lügelabstand	Nasenflügelabstand / Jochbogenbreite	43 / 151	28,5	großer Nasenflügelabstand	+				kleiner Nasenflügelabstand
odenwinkel	Nasenbodenebene / Profillinie		65°	invertierte Nasenbodenebene			+		evertierte Nasenbodenebene

Mundregion								
Prognathismusindex	Subnasalradius / Ophryonradius	138 / 148	93,2	maxillare Prognathie		+		maxillare Retrognathie
Nasolabialabstand	Nasolabialabstand / Mittelgesichtshöhe	15 / 95	15,8	langer Nasolabialabstand		+		kurzer Nasolabialabsta
Oberlippenwinkel	Oberlippenlinie / Profillinie		+14°	prominente Integ.oberlippe	+			zurückweichende Integ.oberlippe
Mundbreite	Mundbreite / Jochbogenbreite	64 / 151	42,4	breiter Mund	+			schmaler Mund
Kinnhöhe	Kinnhöhe / morph.Gesichtshöhe	40 / 147	27,2	Makrogenie		+		Mikrogenie
Kinnprominenz	Kinnradius / Ophryonradius	138 / 148	93,2	Progenie			+	Retrogenie
Ohrregion								
Ohrlage	Ohrhöhe am Kopf / Mittelgesichtshöhe	26 / 95	27,4	tiefsitzendes Ohr		+		hochsitzendes Ohr
Ohrinsertionswinkel	Ohransatzlinie / Trag.-Jochbogenw.		80°	nach hinten geneigter Ohransatz			+	nach vorne geneigter Ohransatz
Ohrlänge	Ohrlänge / Mittelgesichtshöhe	84 / 95	88,4	langes Ohr	+			kurzes Ohr
Ohrbreite	Ohrbreite / Subnasalradius	52 / 138	37,7	breites Ohr	+			schmales Ohr

b) Stamm

Der Hals ist in Relation zum Kopf zu breit.Die Schultern sind schmal und es besteht eine Trichterbrust.Die Mamillen stehen weit auseinander.Am Abdomen findet sich eine Rectusdiastase.Das Becken ist schmal und hypoplastisch.Es läßt sich ein Steißbeingrübchen erkennen.
In der Genital- und Analregion fallen hypoplastische Labia minores,eine Klitorishypertrophie,ein vertiefter Introitus vaginae und ein verkürzter Damm auf.

Abb.46: Genital- und Analregion der Patientin K.B.

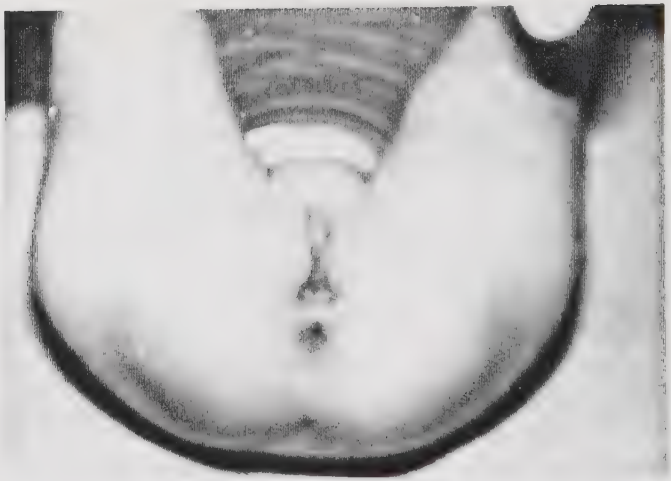

c) Extremitäten

Die Arme sind stark behaart.Es findet sich ein Grübchen beidseits über dem Epicondylus lateralis.Es besteht eine Brachymetacarpie,eine Brachydaktylie und eine ulnare Hexadaktylie beidseits. Die Daumen sitzen weit proximal,der Thenar ist hypoplastisch.Die Fingernägel sind längsgeriffelt.

An der unteren Extremität findet sich eine Subluxation beider Hüftgelenke,eine Beugekontraktur in beiden Kniegelenken,eine Brachymetatarsie,ein Hallux valgus beidseits und ein Metatarsus adductus beidseits.Die II. und IV. Zehe rechts überkreuzen die III.Zehe. Die Zehenendglieder von II.,IV. und V.Zehe sind beidseits distal aufgetrieben.Sehr auffällig ist eine häutige Syndaktylie II. - III. beidseits.
Der Kalksalzgehalt beider Füße (Röntgenskelett) ist etwas vermindert.Das Knochenalter ist gegenüber dem chronologischen Alter nicht retardiert.

Abb.47: Obere und untere Extremität der Patientin K.B.

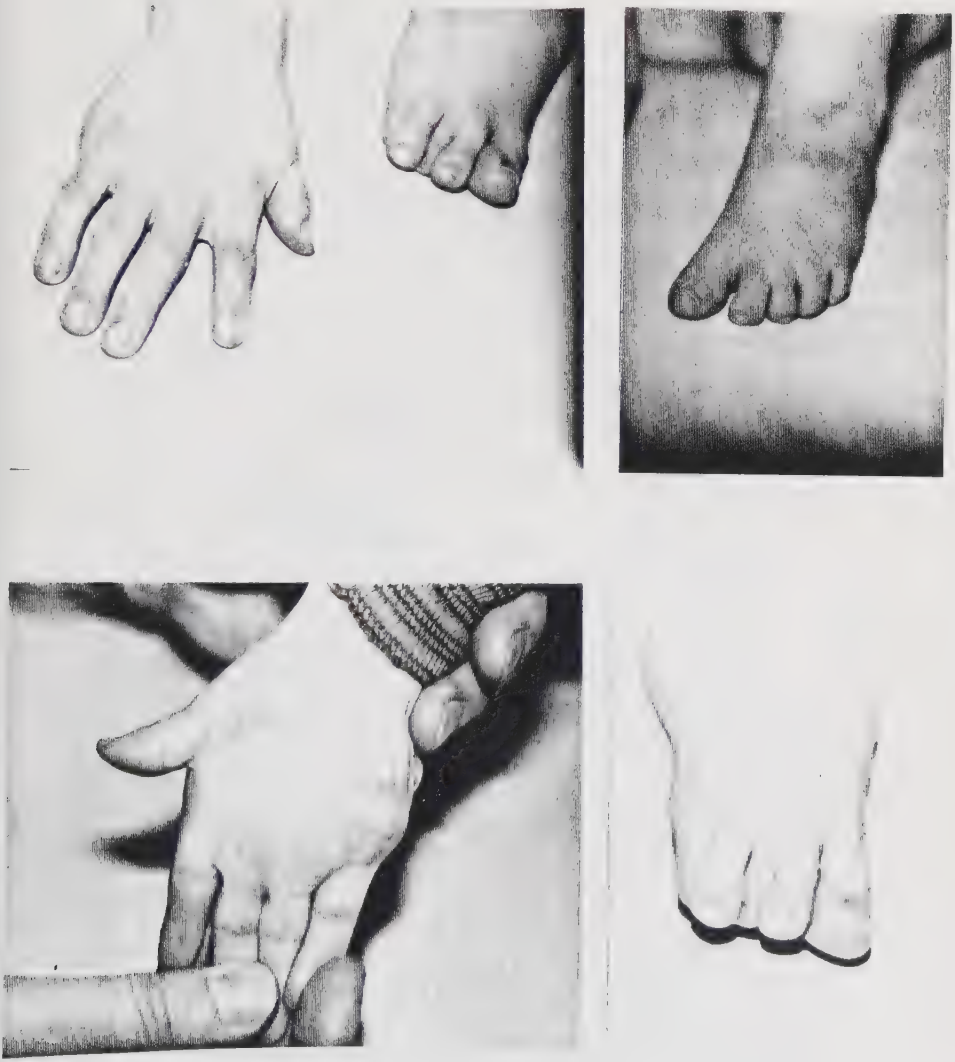

d) Organe

Herz und Intestinaltrakt weisen keinerlei Fehlbildungen oder Funktionsstörungen auf. ZNS Defekte sind nicht nachweisbar, jedoch wurde ein abnormales EEG festgestellt.
Eine Nierenaplasie rechts konnte diagnostiziert werden.
Seh- und Hörfähigkeit sind nicht gestört.

5.1.2.3. Dermatoglyphen

Insgesamt zeigt sich bei der Patientin ein stark auffälliger Hautleisten- und Furchenbefund.

Abb.48: Hautleisten- und Furchenbefund der Patientin K.B.

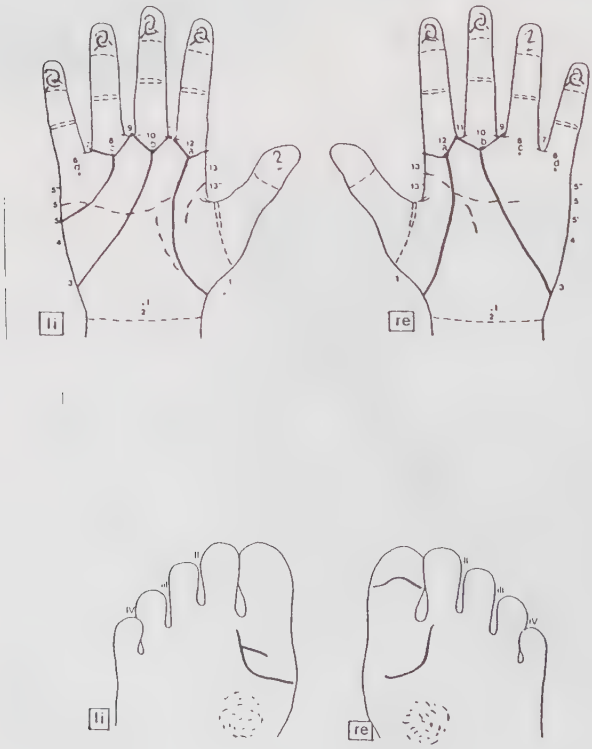

Beurteilung:

- Häufung von Wirbelmustern auf den Fingerbeeren (7/10);
- Longitudinaler Leistenverlauf beidseits;
- Multiple Anomalien der Handfurchen beidseits;
- Bogenmuster auf der rechten Großzehe (in der Normalbevölkerung 3%);
- Tibialbogenmuster auf dem Großzehenballen (in der Normalbevölkerung unter 1%);
- Dysplastische Leistenstruktur auf den Fußsohlen.

5.1.2.4. Chromosomenuntersuchung

Eine Chromosomenuntersuchung wurde bei der Patientin nicht durchgeführt.

5.1.3. Fall III: Carolin S.

5.1.3.1. Anamnese

a) Familienanamnese

Carolin wurde am 28.8.1983 geboren.Sie ist das einzige Kind ihrer Eltern.Der Vater war bei ihrer Geburt 37 Jahre alt,die Mutter 27 Jahre.Beide Eltern sind gesund.In der Familie der Mutter ist bei einem entfernten Verwandten (I/1) Taubstummheit aufgetreten.
Die Familienanamnese ist im übrigen unauffällig bezüglich des Auftretens von Mißbildungen oder Fehlentwicklungen.
Eine Blutsverwandtschaft der Eltern ist nicht bekannt.
(siehe Abb.49,S.80)

b) Schwangerschaft,Entbindung und Neugeborenenperiode

Es besteht kein Anhalt für schwere Erkrankungen oder Mutagenbelastungen zum Konzeptionszeitpunkt.
In der Frühschwangerschaft traten leichte Blutungen auf (9.SSW),und ab der 18.SSW war wegen vorzeitiger Wehen eine Behandlung mit Partusisten eingeleitet worden.

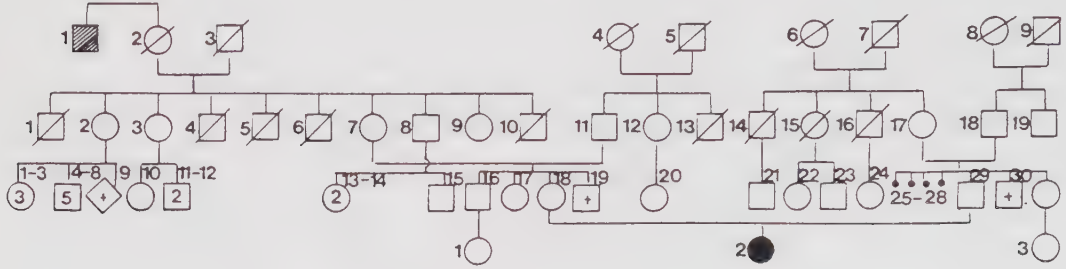

Abb.49: Stammbaum der Patientin S.C.

Die Entbindung erfolgte spontan in der 38.SSW nach Absetzen von Partusisten.Die Geburt verlief komplikationslos,und das Kind war reif.Das Geburtsgewicht betrug 2880g, die Geburtslänge 50 cm und der Kopfumfang 32,5 cm.Die Apgarwerte waren 3/5/6.
Eine Stunde post partum traten Krämpfe auf,die mit Valium behandelt wurden.Anschließend kam es zu anhaltenden Kloni, die mit Luminal therapiert wurden.Das Kind mußte intubiert und in eine Kinderklinik verlegt werden.Bei der Lumbalpunktion am zweiten Lebenstag ergab sich ein blutiger Liquor.Am nächsten Tag wurde ophthalmologisch eine Stauungspapille rechts mit multiplen Blutungen im gesamten Netzhautbereich gefunden.Bei weiteren Kontrollen normalisierte sich der Befund.Das craniale Computertomogramm, das am 4. Lebenstag durchgeführt wurde,zeigte eine ausgedehnte Subarachnoidalblutung mit Blutung in das Hinterhorn des linken Seitenventrikels und ein diffuses Hirnödem.Bei einer Kontrolle nach vier Tagen ergab sich eine deutliche Erweiterung des mittelständigen Ventrikelsystems, geringgradig auch der Subarachnoidalräume im Sinne einer markbetonten Substanzminderung,sowie Subtanzdefekten auch in den Stammganglien.
Carolin wurde zu Beginn hochfrequenzbeatmet.Die Beatmung konnte jedoch rasch bei guter Spontanatmung reduziert werden.Nach zwei Tagen wurde das Kind extubiert.Außer der antikonvulsiven Therapie erhielt sie Fortecortin,Antibiotika und Dopamin.Die generalisierten klonischen Krämpfe hielten trotz der Medikation an.
In der dritten Lebenswoche kam es zu einer akuten Verschlechterung des Gesamtzustandes mit Tachy- und Dyspnoe, so daß eine Reintubation und maschinelle Beatmung nötig wurde.Die Extubation erfolgte nach zwei Tagen.
Wegen der sich entwickelnden neurologischen Symptomatik war eine schwere Hirnschädigung anzunehmen.Die zu Beginn extreme Schlaffheit ging in eine Spastik und einen rigorähnlichen Hypertonus über.
In den letzten drei Tagen des dreimonatigen stationären

Aufenthaltes traten subfebrile Temperaturen auf,und es bestand auskultatorisch der Verdacht auf eine Bronchopneumonie,die nach Rücksprache mit den Eltern nicht weiter abgeklärt und therapiert wurde.

c) Entwicklung bis zum Untersuchungszeitpunkt mit 6 Monaten

Mit drei Monaten wurde Carolin in das Kinderzentrum München verlegt,bei weiterhin bestehender Pneumonie.Der Aufnahmebefund ergab deutliche Zeichen einer Cerebralschädigung (Spastik,Kloni,Areflexie).Die Körperlänge betrug 57 cm und lag damit,bezogen auf das Lebensalter,knapp unterhalb der 25.Percentile.Das Körpergewicht lag,bezogen auf die Körpergröße,mit 4280 g unterhalb der 10. Percentile. Der Kopfumfang lag mit 36 cm,bezogen auf das Lebensalter, unterhalb der 3. Percentile.
Es fielen meherere Dysmorphiezeichen an Stamm,Extremitäten und Gesicht auf,so daß eine Untersuchung zum Ausschluß eines genetisch bedingten Syndroms in die Wege geleitet wurde.
Im Echo-EG bestätigte sich eine massive Erweiterung des 3.Ventrikels sowie eine mittelgradige,symmetrische Erweiterung des Seitenventrikels im Cella-Media Bereich. Weiterhin ergaben die Befunde eine Schalleitungsschwerhörigkeit beidseits.

5.1.3.2. Befund

Korperliche Untersuchung im Alter von 6 Monaten

Die Körpergröße lag mit 59,5 cm,auf die Altersnorm bezogen, unterhalb der 3.Percentile (Minderwuchs).Das Körpergewicht lag mit 4700 g,bezogen auf die Körperlänge,unterhalb der 10. Percentile.Der Kopfumfang lag mit 38 cm,bezogen auf das Alter und die reduzierte Körpergröße,weit unterhalb der 3. Percentile (Mikrocephalie).

Abb.50: Percentilkurven zur Bestimmung der Alters/Größen und Größen/Gewichtsbeziehung der Patientin S.C.



Abb.51: Kopfumfang der Patientin S.C.

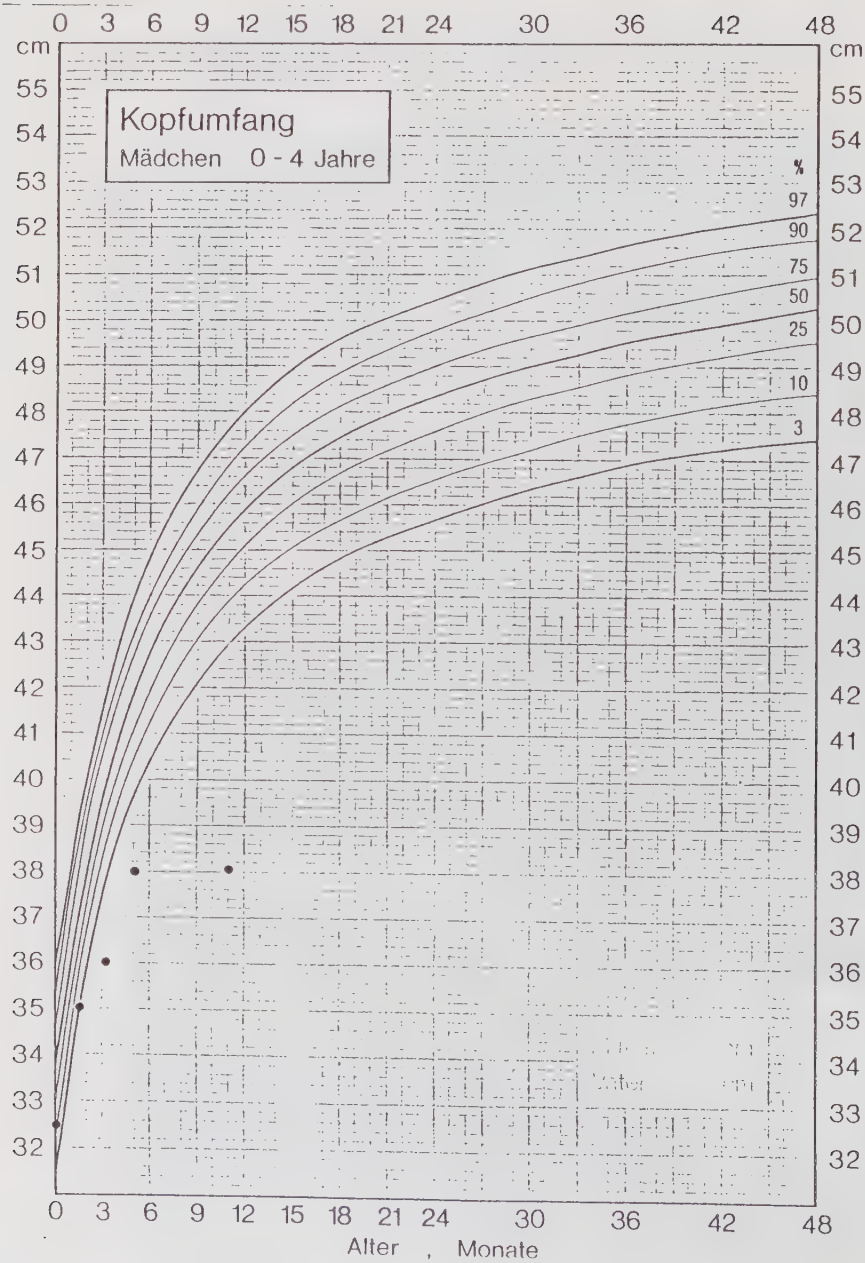

Kinderspital Zürich - Prader et al. Helv. Paediat. Acta. Suppl. 1982

a) Craniofacies

A. Kopf/Schädel und Gesicht allgemein

Auffallend ist der lange und schmale Schädel (Dolichocephalie) mit einer Abflachung links parietal.Die Sutura metopica ist prominent.Der Haaransatz ist durch Flaumhaar tief in die Stirn gezogen.Die Gesichtsform ist oval mit einer breiten Backenregion und einer sich verschmälernden Stirnregion.

Abb.52: Patientin S.C. im Alter von 6 Monaten,Craniofacies

B. Augenregion

Es findet sich ein weiter Intercanthalabstand und eine antimongoloide Lidspaltenachse.Die Lidspalten sind horizontal verlängert,es besteht eine ausgeprägte Ptosis. Die Augenbrauen inserieren medial hoch und diffus,und fallen lateral ab.Eine Protrusio bulbi ist vorhanden.Über den Augenlidern sind Teleangiektasien zu sehen.

C. Nasenregion

Die Nasenwurzel und der Nasenrücken imponieren breit.Die Nasenspitze ist groß und rund.Der Nasenflügelansatz befindet sich unterhalb des Septumansatzes.Auffallend sind auch die breit ausladenden Nasenflügel und die nach vorne oben gerichteten,ungleich großen Nasenlöcher (rechts kleiner als links).Das Nasenseptum,insbesondere der Septumsockel ist breit.Die Nasenwurzel ist etwas eingesunken*.

D. Mundregion

Die Mundregion erhält ihr stark dysplastisches Aussehen vor allem durch die hochgezogene,invertierte Schleimhautoberlippe mit medial ausgeprägter Spitze und durch die evertierte,retrahierte und horizontal verlaufende Schleimhautunterlippe.Die Integumentaloberlippe ist ist weichteilig prominent und die Philtrumsäulen sind verstrichen. An der Integumentalunterlippe findet sich eine Weichteilvorwölbung.

Der Gaumen ist schmal und spitz.Die obere Zahnleiste ist breit.Man hat den Eindruck einer maxillären Prognathie, der sich jedoch anthropometrisch nicht bestätigt. Es besteht eine mandibuläre Mikrogenie* und Retrogenie*.

E. Ohrregion

Die Ohren sind tiefsitzend*.Die Ohrmuscheln sind gut ausdifferenziert.Man findet lediglich ein etwas prominentes Corpus anthelicis beidseits,einen Winkel zwischen Helixkurve und absteigenem Schenkel rechts,ein breites Crus superius anthelicis beidseits,sowie eine breite Incisura intertragica beidseits.

Abb.53: Mundregion der Patientin S.C.

Abb.54: Anthropometrischer Befundbogen der Patientin S.C.

	Meßstrecken	Maße (mm)	Indexwert	oberer Dysmorphiebereich > P97	Normalbereich: oberer Normalbereich P90-P97	Normalbereich: Standardbereich P10-P90	Normalbereich: unterer Normalbereich P3-P10	unterer Dysmorphiebereich < P3
Gesichtsproportion								
Höhen-Breiten-Index	Mittelgesichtshöhe / Jochbogenbreite	—		hohes Mittelgesicht				niedriges Mittelgesicht
Augenregion								
Intercanthalabstand	Intercantnalabst. / Jochbogenbreite	—		weiter Augenabstand				enger Augenabstand
Lidspaltenbreite	Lidspaltenbreite / Jochbogenbreite	—		breite Lidspalten				schmale Lidspalten
Nasenregion								
Nasenwurzeltiefe	Nasenwurzeltiefe / Mittelgesichtshöhe	5 / 69	7,2	eingesunkene Nasenwurzel	+			prominente Nasenwurzel
Nasenruckenlange	Nasenruckenlange / Mittelgesichtshöhe	26 / 69	37,7	langer Nasenrucken		+		kurzer Nasenrucken
Nasenflügelabstand	Nasenflugelabstand / Jochbogenbreite	—		großer Nasenflugelabstand				kleiner Nasenflugelabstand
Nasenbodenwinkel	Nasenbodenebene / Profillinie		60°	invertierte Nasenbodenebene		+		evertierte Nasenbodenebene
Mundregion								
Prognathismusindex	Subnasalradius / Ophrzonradius	102 / 114	89,5	maxillare Prognathie		+		maxillare Retrognathie
Nasolabialabstand	Nasolabialabstand / Mittelgesichtshöhe	14 / 69	20,3	langer Nasolabialabstand	+			kurzer Nasolabialabstand
Oberlippenwinkel	Oberlippenlinie / Profillinie		+28°	prominente Integ.oberlippe	+			zurückweichende Integ.oberlippe
Mundbreite	Mundbreite / Jochbogenbreite	—		breiter Mund				schmaler Mund
Kinnhöhe	Kinnhöhe / morph.Gesichtshöhe	22 / 118	18,6	Makrogenie			+	Mikrogenie
Kinnprominenz	Kinnradius / Ophrzonradius	101 / 114	88,6	Progenie		+	+	Retrogenie
Ohrregion								
Ohrlage	Ohrhöhe am Kopf / Mittelgesichtshöhe	30 / 69	43,5	tiefsitzendes Ohr +				hochsitzendes Ohr
Ohrinsertionswinkel	Ohransatzlinie / Trag.-Jof.Augenw.		80°	nach hinten geneigter Ohransatz		+	+	nach vorne geneigter Ohransatz
Ohrlänge	Ohrlänge / Mittelgesichtshöhe	59 / 69	85,5	langes Ohr		+		kurzes Ohr
Ohrbreite	Ohrbreite / Subnasalradius	37 / 102	36,3	breites Ohr		+		schmales Ohr

b) Stamm

Am Stamm fällt der kurze Hals und eine Thoraxasymmetrie auf (links stärkere Wölbung als rechts).Die Mamillen stehen weit lateral.In der Lumbalregion sieht man ein Steißbeingrübchen und starke Behaarung.Bei der klinischen Untersuchung findet sich auch eine Hepatomegalie und eine Rektusdiastase.

Abb.55: Patientin S.C. im Alter von 6 Monaten,Stamm

c) Extremitäten

An der oberen Extremität besteht eine Beugekontraktur der Finger, insbesondere der Daumen beidseits, und eine angedeutete Klinodaktylie II und V beidseits. Der Thenar ist hypoplastisch und die Daumen sitzen beidseits weit proximal. Die Hände sind für das Lebensalter zu klein.

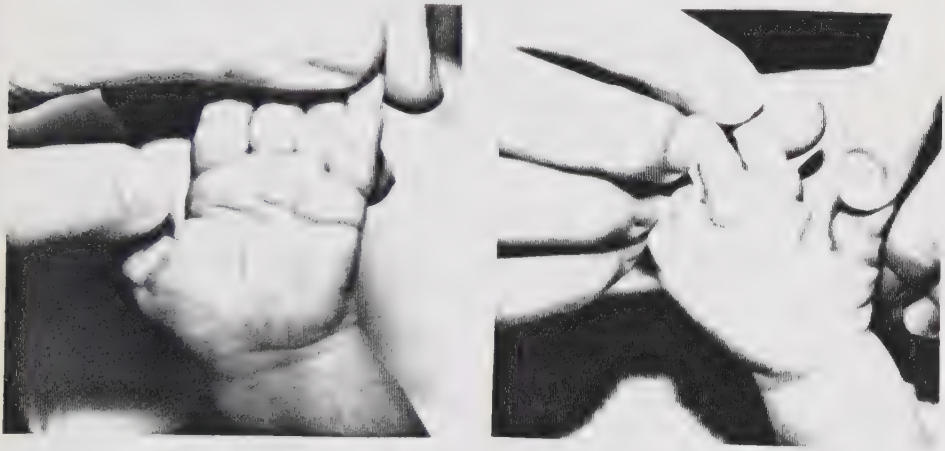

Abb.56: Hände der Patientin S.C.

An der unteren Extremität findet sich eine Zygodaktylie der Zehen II - IV beidseits. Die Zehennägel V sind beidseits hypoplastisch. Eine Sandalenfurche ist auf beiden Seiten vorhanden und die Furchung der Plantae ist auffallend tief. Röntgenologisch bestehen weder Hand- noch Fußskelettanomalitäten. Das Knochenalter entspricht etwa dem Lebensalter der Patientin.

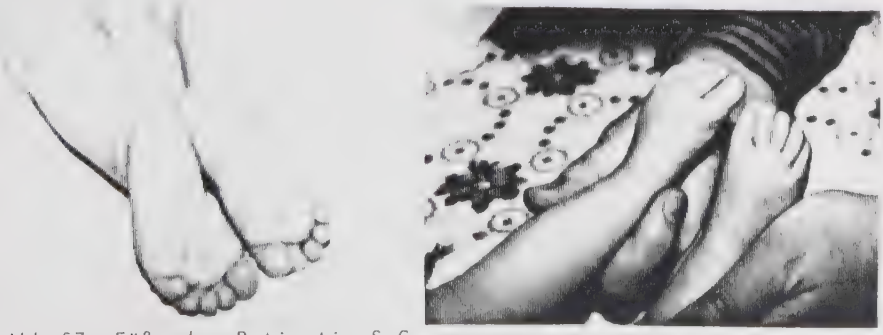

Abb.57: Füße der Patientin S.C.

d) Organe

Das Gehirn weist,wie bereits unter 5.1.3.1. b und c beschrieben,erhebliche Veränderungen auf.
Es besteht eine Thymushypo- bzw Thymusaplasie.
Es ergibt sich kein Anhalt für Fehlbildungen oder Funktionsstörungen am Herz- und Kreislaufsystem,am Intestinaltrakt oder am Urogenitalsystem.
Die Sehfähigkeit ist nicht beurteilbar;wahrscheinlich besteht eine Schalleitungsstörung.

e) Neurologie

Es handelt sich um einen Zustand nach schwerer postpartaler Subarachnoidalblutung und Ventrikelblutung.Es zeigt sich ein Opisthotonus und eine Cerebralparese.

5.1.3.3. Dermatoglyphen

Die Finger- und Zehenbeerenmuster waren auf den Abdrücken nicht analysierbar.
Die Untersuchung der Hautleisten und Furchen ergab einen auffälligen Befund aufgrund der Leistendysplasie auf beiden Fußsohlen,die auf eine frühembryonale Entwicklungsstörung schließen läßt.Die Hautleisten und Furchen der Eltern von Carolin wurden nicht untersucht.

5.1.3.4. Chromosomenuntersuchung

Die Chromosomenanalyse aus der Lymphocytenkultur des peripheren Blutes ergab in der G- und R-Bandenprophasentechnik einen unauffälligen weiblichen Chromosomensatz ohne Anhalt für eine chromosomale Segmentaberration (46,XX).

Abb.58: Karyogramm der Patientin S.C.

Zytogenetisches Gutachten aus der **Lymphozytenkultur des Blutes** vom: 27.1.84

Kultur Nr.: 70/84		analysierte Mitosen								
Chromosomenzahl:		< 45	45	46	47	> 47	92	insgesamt	Karyogramme	Foto Nr.
G-Banden	P	1	1	11				13	2	26
		1	2	4				7	2	

Karyotyp: 46,XX

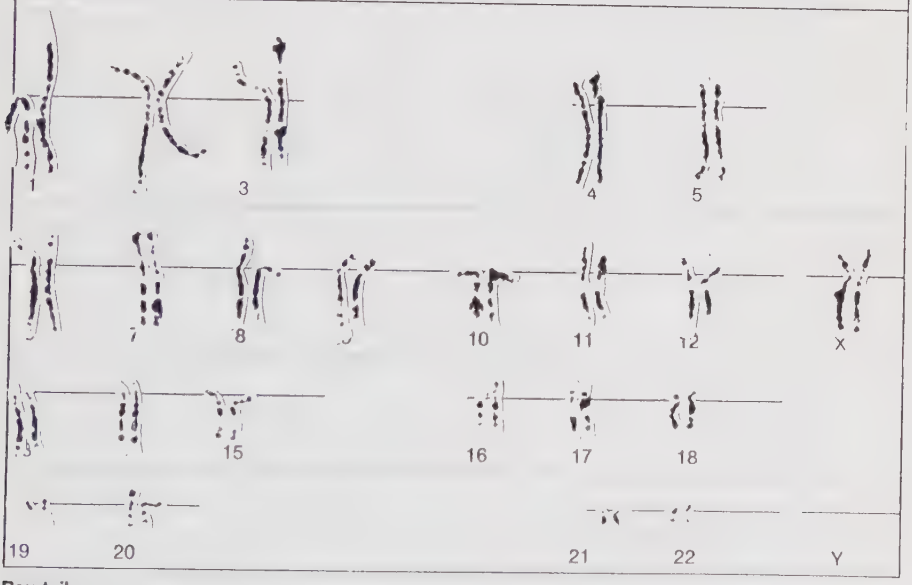

Beurteilung: Normaler weiblicher Chromosomensatz

5.1.4. Fall IV: Christoph B.

5.1.4.1. Anamnese

a) Familienanamnese

Christoph wurde am 12.4.1983 geboren.Er ist das zweite Kind seiner Eltern.Sein älterer Bruder ist jetzt $4^1/_2$ Jahre alt und gesund.Nach dem ersten Kind hatte die Mutter von Christoph eine Fehlgeburt in der Frühschwangerschaft.Bei Christophs Geburt war seine Mutter 28,sein Vater 37 Jahre alt.Die Familienanamnese beider Elternteile ist unauffällig. Die Familie von Christophs Vater stammt aus dem Siegerland und Baden-Württemberg,die Familie von Christophs Mutter aus München.Es ist keine Konsanguinität bekannt.

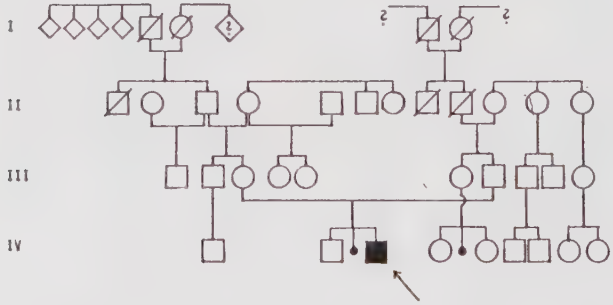

Abb.59: Stammbaum des Patienten B.C.

b) Schwangerschaft,Entbindung und Neugeborenenperiode

Die Schwangerschaft mit Christoph verlief unauffällig.Die fetalen Bewegungen wurden lebhaft verspürt.Während der Schwangerschaft rauchte die Mutter etwa 5 Zigaretten pro Tag.Die Geburt erfolgte eine Woche vor dem errechneten Termin.Sie verlief komplikationslos.Es fiel auf,daß die Plazenta klein war.Das Geburtsgewicht betrug 2630g,die Geburtslänge 48 cm,der Kopfumfang 31 cm,die Apgarwerte 8/9/10. Gleich nach der Geburt fielen das verschwollene Gesicht und die auffälligen Handfurchen von Christoph auf.Er konnte

zunächst mit seiner Mutter nach Hause entlassen werden. wegen des auffälligen Aussehens wurde das Kind in der Kinderklinik untersucht.Die Chromosomenuntersuchung ergab einen normalen Befund.Es wurde ein Hodenhochstand festgestellt.Wegen eines Herzgeräusches wurde Christoph im Herzzentrum vorgestellt,wo nach einem Kollapszustand in der Ambulanz eine sofortige stationäre Aufnahme erfolgte.Dort wurde eine Herzkatheteruntersuchung durchgeführt und folgende Diagnosen gestellt:hochgradige zirkumskripte Aortenstenose,Ventrikelseptumdefekt,offener Ductus arteriosus Botalli,persistierendes Foramen ovale,pulmonaler Hypertonus.Es wurde der Verdacht auf ein Dysmorphiesyndrom mit frühkindlichem Hirnschaden und statomotorischer Entwicklungsverzögerung gestellt.Bei einer Ultraschalluntersuchung wurde der Verdacht auf eine Hufeisenniere geäußert, der sich aber durch ein Computertomogramm nicht bestätigen ließ.Die Aortenstenose wurde operativ versorgt.Während des $2^1/_2$Monate dauerden Krankenhausaufenthaltes wurde eine ausgeprägte Trinkschwäche beobachtet.Christoph war sehr apathisch.

c) Entwicklung und Krankengeschichte bis zum Untersuchungszeitpunkt mit $1^9/_{12}$Jahren

Wegen der Gedeihstörung und des V.a. ein Dysmorphiesyndrom wurde Christoph erneut stationär in der Kinderklinik aufgenommen.Die serologischen Untersuchungen auf Zytomegalie, Röteln,Toxoplasmose und Lues waren negativ.Es bestand ein auffälliger neurologischer Befund: kein sicherer Blickkontakt,kein sicheres Fixieren und Verfolgen,wenig Mimik; starke Hypertonie,vor allem der oberen Extremität mit starker Überstreckung im Nacken- und Schulterbereich.Insgesamt Zeichen eines erheblichen geistigen und motorischen Entwicklungsrückstandes.Das durchgeführte EEG war leicht abnorm,mit nahezu altersentsprechender,aber ungenügend gegliederter Grundaktivität.Bei der Ultraschalluntersuchung des Schädels zeigte sich eine leichte Seitenventrikelerweiterung,leichte Atrophiezeichen und der V.a. eine leichte

Erweiterung des 3.Ventrikels.
Bei einer neurologischen Untersuchung im Alter von 10 Monaten wurde folgender Entwicklungsrückstand festgestellt: geistige Entwicklung entsprechend ca. 6 Monaten,Grobmotorik ca. 3-4 Monate,Feinmotorik ca. 4-5 Monate.Mäßige zentrale Koordinationsstörung mit leichter Seitendifferenz: rechte Seite ist zum Teil aktiver als die linke Seite.
Christoph wurde intensiv krankengymnastisch betreut.Unter der Therapie machte er erfreuliche Fortschritte:seit einem Alter von $1^1/_4$Jahren greift er aktiv,seit einem Alter von $1^1/_2$Jahren kann er selbstständig essen.Das freie Sitzen erlernte er mit $1^1/_2$ Jahren.Gehalten kann er gut stehen und macht auch kleine Schrittchen.Seit einem Alter von 10 Monaten kann er die Eltern von fremden Personen unterscheiden.Seine Sprachentwicklung ist jetzt auf dem Stadium der Silbenverdoppelung.Seinen ersten Zahn bekam er mit 13 Monaten,jetzt hat er 4 Zähne.
Seit einem Jahr hat sich das Gedeihen von Christoph wesentlich verbessert.Allerdings liegen Körpergewicht und Länge immer noch unterhalb des Normbereichs.Der Kopfumfang ist, bezogen auf das Alter,zu klein;auf die Körpergröße bezogen jedoch im Normbereich.Im Mai 1984 (im Alter von $1^1/_{12}$ Jahren) wurde das Knochenalter bestimmt,das hochgradig retardiert ist (Knochenalter 3 Monate).

5.1.4.2. Befund

Körperliche Untersuchung im Alter von $1^9/_{12}$Jahren

Christophs Körpergröße liegt mit 72 cm unterhalb der 3.Perzentile (Minderwuchs);sein Körpergewicht liegt mit 7600g, auf die Größe bezogen,im unteren Normbereich (10.Perzentile). Der Kopfumfang ist mit 44 cm,auf das Alter bezogen,zu klein (unterhalb der 3. Perzentile);auf die Größe bezogen liegt er im unteren Normbereich (10.Perzentile).

Abb.60: Perzentilkurven zur Bestimmung der Alters/Größen- und Größen /Gewichtsbeziehung des Patienten B.C.

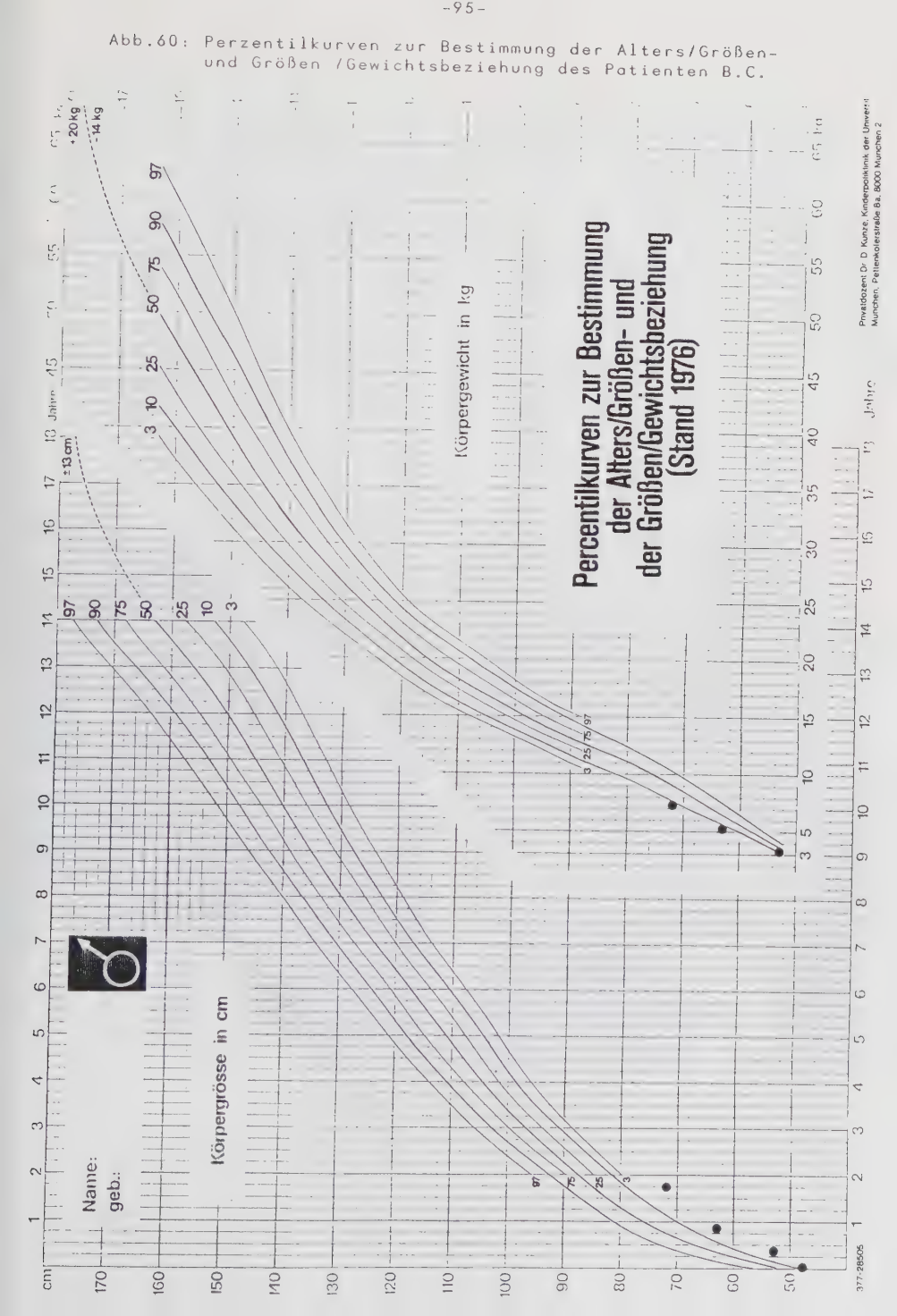

Abb.61: Kopfumfang des Patienten B.C.

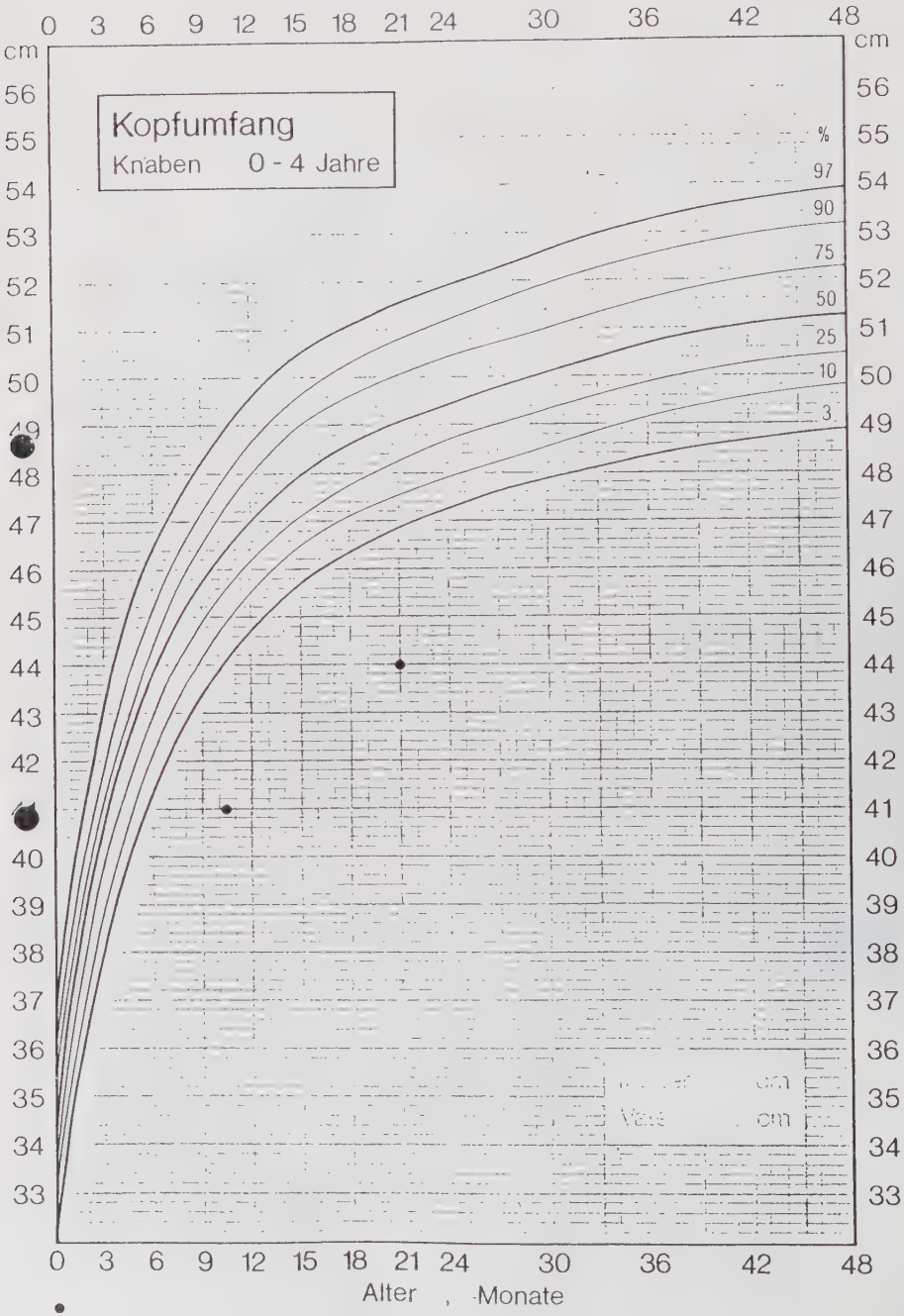

a) Craniofacies

A. Kopf /Schädel und Gesicht allgemein

Es fällt ein abgeflachtes Occiput und ein nach vorne schmal zulaufender Schädel auf. Die Stirnhöcker sind hypoplastisch, und es zeigt sich eine weichteilige Prominenz über der Sutura metopica. Der Haaransatz reicht nach lateral in die Stirn. Uber den Augenbrauen finden sich Einziehungen. Auf der Stirn sieht man eine verstärkte Venenzeichnung. Die Backen sind dick. Es läßt sich ein hohes Mittelgesicht* bestimmen.

Abb. 62: Patient B.C. im Alter von $1^{9}/_{12}$ Jahren, Craniofacies

B. Augenregion

In der Augenregion sieht man eine Weichteilverdickung über den Oberlidern.Die Lidspaltenachsenstellung ist mongoloid.Die Lidspalten erscheinen relativ breit.Die Augenbrauen sind hochgeschwungen,leicht abgeknickt, schmal und lateral abfallend.Die Wimpern sind lang und stark geschwungen.

C. Nasenregion

Es zeigt sich eine breite und etwas prominente* Nasenwurzel,ein relativ kurzer * Nasenrücken und eine breite, kugelige Nasenspitze.Der Nasenflügelabstand ist weit*. Die Nasenflügel sind dickwandig und die Nasenlöcher klein und rund.

C. Mundregion

In der Mundregion fällt auf:eine leicht zurückweichende* und nach hinten geneigte Integumentaloberlippe mit verstrichenem Philtrum und einer angedeuteten Philtrum-

mittelleiste, eine bogenförmige und invertierte Schleimhautoberlippe, eine leicht evertierte Schleimhautunterlippe, sehr breite Zahnleisten, ein hoher Gaumen, weitstehende Zähne und ein kleines, etwas zurückweichendes* Kinn.

E. Ohrregion

Die Ohren sind relativ lang*, breit* und etwas tiefsitzend*. Im unteren Abschnitt stehen sie ab. An den Ohrmuscheln zeigen sich folgende Dysplasien: schmaler Helixrand im absteigenden Schenkel, breites und flaches Crus superior anthelicis, nach dorsal verbreiterte Scapha, schmales und kurzes Corpus anthelicis, tiefe Concha, etwas hypoplastischer Tragus, flacher und breiter Antitragus, breite Incisura intertragica, abstehender Lobulus.

Abb. 63: Anthropometrischer Befundbogen des Patienten B.C.

	Meßstrecken	Maße (mm)	Indexwert	oberer Dysmorphiebereich > P97	Normalbereich: oberer Hornbereich P90-P97	Normalbereich: Standardbereich P20-P80	Normalbereich: unterer Hornbereich P3-P20	unterer Dysmorphiebereich < P3
Gesichtsproportion								
Höhen-Breiten-Index	Mittelgesichtshöhe / Jochbogenbreite	100 / 160	62,5	hohes Mittelgesicht +	+			niedriges Mittelgesicht
Augenregion								
Intercanthalabstand	Intercanthalabst. / Jochbogenbreite	40 / 160	25,0	weiter Augenabstand		+		enger Augenabstand
Lidspaltenbreite	Lidspaltenbreite / Jochbogenbreite	—		breite Lidspalten				schmale Lidspalten
Nasenregion								
Nasenwurzeltiefe	Nasenwurzeltiefe / Mittelgesichtshöhe	3 / 96	3,1	eingesunkene Nasenwurzel			+	prominente Nasenwurzel
Nasenruckenlänge	Nasenruckenlänge / Mittelgesichtshöhe	31,5 / 96	32,8	langer Nasenrücken			+	kurzer Nasenrücken
Nasenflügelabstand	Nasenflügelabstand / Jochbogenbreite	46 / 160	28,8	großer Nasenflügelabstand +				kleiner Nasenflügelabstand
Nasenbodenwinkel	Nasenbodenebene / Profillinie		57°	invertierte Nasenbodenebene		+		evertierte Nasenbodenebene
Mundregion								
Prognathismusindex	Subnasalradius / Opryonradius	120 / 138	87,0	maxillare Prognathie			+	maxillare Retrognathie
Nasolabialabstand	Nasolabialabstand / Mittelgesichtshöhe	15 / 96	15,6	langer Nasolabialabstand		+		kurzer Nasolabialabstand
Oberlippenwinkel	Oberlippenlinie / Profillinie		+2°	prominente Integ. oberlippe			+	zurückweichende Integ. oberlippe
Mundbreite	Mundbreite / Jochbogenbreite	52 / 160	32,5	breiter Mund		+		schmaler Mund
Kinnhöhe	Kinnhöhe / morph. Gesichtshöhe	—		Makrogenie				Mikrogenie
Kinnprominenz	Kinnradius / Opryonradius	123 / 138	89,1	Progenie			+	+ Retrogenie
Ohrregion								
Ohrlage	Ohrhöhe am Kopf / Mittelgesichtshöhe	36 / 96	37,5	tiefsitzendes Ohr	+			hochsitzendes Ohr
Ohrinsertionswinkel	Ohransatzlinie / Trag.-Jug. Augenw.		82°	nach hinten geneigter Ohransatz		+		nach vorne geneigter Ohransatz
Ohrlänge	Ohrlänge / Mittelgesichtshöhe	83 / 96	86.5	langes Ohr	+			kurzes Ohr
Ohrbreite	Ohrbreite / Subnasalradius	53 / 120	44,2	breites Ohr +				schmales Ohr

b) Stamm

Es zeigt sich eine Einziehung über dem Sternum,sowie Narben bei Zustand nach Herzoperation.Auffallend ist noch ein kleines Steißbeingrübchen.Im Genitalbereich findet sich ein Schalskrotum und ein Leistenhoden beidseits.

Abb.64: Patient B.C.,Genitalbereich

c) Extremitäten

Die Extremitäten sind weichteilig verdickt,v.a. finden sich deutliche Weichteilpolster über den Hand- und Fußrücken.
An der oberen Extremität findet sich eine Brachydaktylie V, mit kurzer Mittelphalanx und Single crease V links.Des weiteren ist eine Klinodaktylie IV und V beidseits,sowie hypoplastische Fingernägel zu beobachten.
An der unteren Extremität fällt eine leichte Asymmetrie auf (rechtes Bein etwas hypotroph).Es zeigen sich :ein Pes planus beidseits,relativ prominente Fersen beidseits,eine Sandalenfurche beidseits,eine Zehenüberlagerung (II über I links),hypoplastische Zehennägel.

Abb.65: Hände und Füße des Patienten B.C.

d) Organe

Wie unter 5.1.4.1. beschrieben, fand man bei Christoph einen komplizierten Herzfehler.
Es ergab sich kein Anhalt für Fehlbildungen an Gehirn, Intestinaltrakt und Urogenitaltrakt.

5.1.4.3. Dermatoglyphen

Es zeigte sich ein auffälliger Hautleisten- und Furchenbefund. Die Hautleistendiagnostik bei den Eltern von Christoph ergab jeweils einen unauffälligen Befund.

Abb.66: Hautleisten- und Furchenbefund des Patienten B.C.

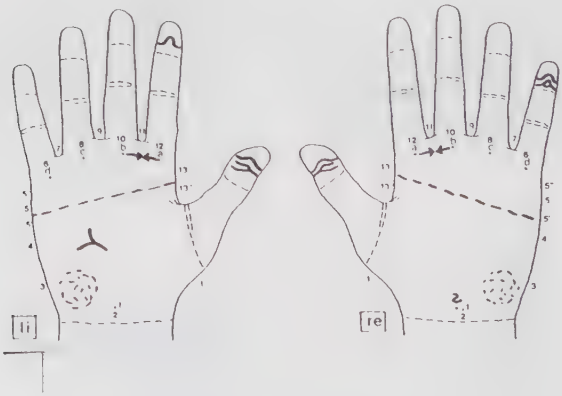

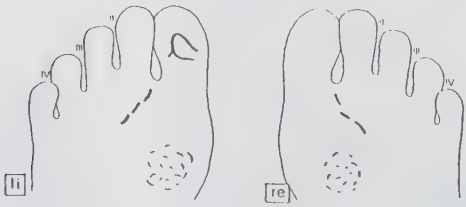

Beurteilung:

- Häufung von Bogenmustern auf den Fingerbeeren und daraus resultierende niedrige Gesamtleistenzahl;
- distaler axialer Triradius t″ links;
- verringerte a-b Leistenzahl beidseits;
- Vierfingerfurchen beidseits (Brückenform der Vierfingerfurche rechts auch bei der Mutter);
- Tibialschleifenmuster auf der linken Großzehe;
- Sandalenfurche beidseits;
- mäßige bis starke Leistendysplasie auf den Handflächen und Fußsohlen;

5.1.4.4. Chromosomenuntersuchung

Die Chromosomenanalyse aus der Lymphozytenkultur des peripheren Blutes ergab in der G- und R-Bandenprophasentechnik einen unauffälligen männlichen Chromosomensatz, ohne eine chromosomale Segmentaberration (46,XY).

Abb.67: Karyogramm des Patienten B.C.

Zytogenetisches Gutachten aus der **Lymphozytenkultur des Blutes** vom: 9.8.83

Kultur Nr.: 446/83	analysierte Mitosen								
Chromosomenzahl:	<45	45	46	47	>47	92	insgesamt	Karyogramme	Foto Nr.
G-Banden -P-		2	8				10	2	2 A

Karyotyp:

46,XY

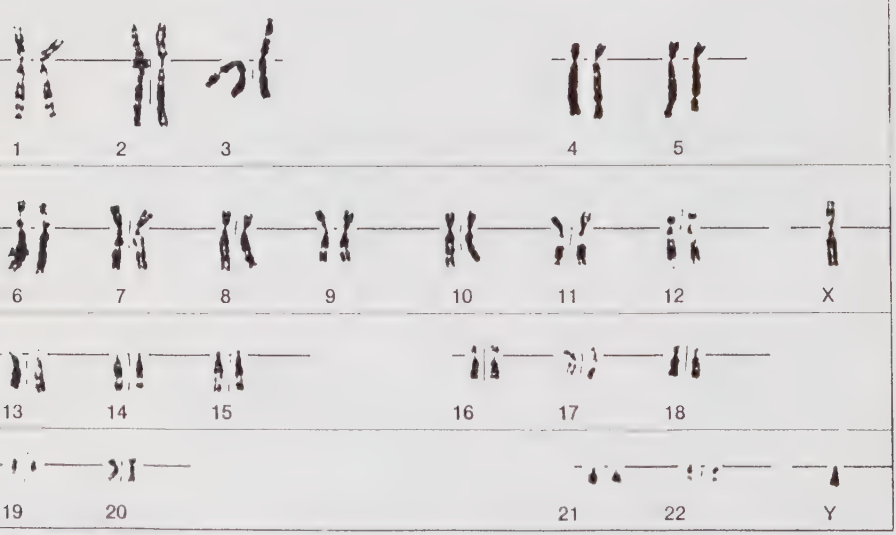

Beurteilung:

Normaler männlicher Chromosomensatz.

5.2. Ergebnisse zum klinischen Bild des Smith-Lemli-Opitz Syndroms aus den Fallberichten und aus den Photographien der Literatur

Für die folgende Literaturanalyse standen insgesamt 90 Fälle zur Verfügung.Die Häufigkeit der einzelnen Symptome wurde zum größten Teil auf die Anzahl informativer Fälle für das jeweilige Merkmal bezogen.

5.2.1. Anamnestische Daten

5.2.1.1. Schwangerschaftsanamnese

In der pränatalen Anamnese der Smith-Lemli-Opitz Patienten waren keine einheitlichen Charakteristika zu finden.Einzig auffällig erscheinen schwache fetale Bewegungen bei 57,9% der informativen Fälle (11 von 19).Die Kindsbewegungen setzten zum Teil erst verspätet nach dem 5.Monat ein (Pat.: 41,47,69,83,87),oder sie traten unregelmäßig auf (Pat.:75,77, 78,85).Dreimal wurde eine zu geringe Gewichtszunahme der Mutter beobachtet (Pat.:64,80,85).Das Befinden der Mütter war ,abgesehen von sechs Fällen mit Hyperemesis (Pat.:42,46, 60,83,87,88),im allgemeinen gut.
Als Komplikationen waren viermal eine Vaginalblutung (Pat.: 46,57,83,85),zweimal ein drohender Abort (Pat.:37,89),und zweimal ein Hydramnion (Pat.:21,26) genannt worden.Während der Schwangerschaft machten vier Mütter eine Infektion durch (Pat.:9,41,78,79).Bei drei Müttern wurde ein Bluthochdruck festgestellt (Pat.:52,53,80).Über spezifische Medikamente und/oder Strahlenbelastung fanden sich keine auffälligen Angaben.In einer Familie waren jedoch beide Eltern Alkoholiker (Pat.:15).

Zum Zeitpunkt der Geburt lag das Durchschnittsalter der Mütter bei 26,4 Jahren (62 informative Fälle),und das Durchschnittsalter der Väter bei 29,8 Jahren (56 informative Fälle).Nur in 8 von 62 Fällen betrug das Alter der Mutter mehr als 35 Jahre,und in 10 von 56 Fällen das Alter des Vaters mehr als 35 Jahre.Die älteste Mutter war 44 und der älteste Vater 48 Jahre alt.

5.2.1.2. Geburtsverlauf und Neonatalperiode

Bei der Betrachtung der Schwangerschaftsdauer fällt der relativ hohe Prozentsatz von Frühgeburten auf,d.h. von Entbindungen vor der 38.Schwangerschaftswoche (14 von 75 informativen Fällen = 18,7%).Zum anderen wird aber auch in 10 Fällen von einer Übertragung berichtet.Weiterhin ist eine Häufung von Steißlagengeburten (12 von 32 informativen Fällen = 37,5%) auffällig.Sie mag zusammen mit der schwachen fetalen Aktivität auf einen Bewegungsmangel in uteri hindeuten.

Die Geburt selbst verlief in den meisten Fällen komplikationslos und spontan.Viermal mußte eine Sectio (Pat.:2,3,8,37),und zweimal eine Zangengeburt (Pat.:10,38) durchgeführt werden. Ein vorzeitiger Blasensprung erfolgte in drei Fällen (Pat.: 10,11,88),und in zwei Fällen wurde die Geburt eingeleitet (Pat.:10,72).Eine Umschlingung des Halses durch die Nabelschnur war dreimal beobachtet worden (Pat.:18,19,20).

Bei 38,5% der informativen Fälle (25 von 65) bestand eine deutliche fetale Hypotrophie bzw eine intrauterine Wachstumsretardierung: 25 der 65 zum Termin geborenen Patienten waren bei Geburt kleiner als 47 cm bzw leichter als 2500g.Ein Geburtsgewicht von weniger als 2500g wiesen insgesamt 38% der Frühgeborenen und zum Termin geborenen Kinder auf (30 von 79).Das Durchschnittsgewicht betrug 2665g (normal 3000-3500g).Auch die Körperlänge bei Geburt liegt mit durchschnittlich 47,8 cm Unter dem Normalen.15 von 35 Kindern waren kleiner als 47 cm (42,9%).
Der Apgar zeigte oft schlechte Werte;die Säuglinge mußten wegen ihrer Unreife häufig die ersten Lebenstage im Inkubator verbringen.
Während der Neugeborenenperiode fielen die Kinder vornehmlich durch Atmungs- (Pat.:30,41,44,47,52,57,77,83,85) und Ernährungsprobleme auf.Erhebliche Sorgen bereitete dabei der schwache Saugreflex (20 von 61 informativen Fällen) und das häufige Erbrechen,wegen dem meist eine Sondenernährung unumgänglich war (16 von 61 informativen Fällen).
Merkwürdig erscheint das Schreien Der Kinder,das insgesamt

18 Autoren auffiel.Es wird neunmal als hoch und schrill, zweimal als "launenhaft" ,und einmal als heiser und tief charakterisiert.Zehnmal wurden lange,exzessive Schreiperioden beobachtet,die vor allem nachts auftreten.

5.2.1.3. Somatische,psychomotorische und geistige Entwicklung

Die Gedeihstörungen in der Neugeborenenperiode mit geringer Gewichtszunahme bzw Ernährungsproblemen blieben im wesentlichen bestehen,und waren bei insgesamt 90,8% (59 von 65 informativen Fällen) beobachtet worden.Dabei spielte in 37 Fällen häufiges Erbrechen unklarer Genese eine große Rolle. Bei vier Kindern wird über Diarrhoe (Pat.:14,77,86,87),und bei zwei Kindern über Obstipation berichtet.Nur sechsmal wurde ausdrücklich auf das nicht Vorhandensein von Gedeihstörungen hingewiesen.
Als Folge davon bleiben die Kinder zumeist untergewichtig in Bezug auf ihr Alter (57 von 69 informativen Fällen = 82,6%). Soweit genaue Größen- und Gewichtsangaben vorhanden waren, konnte bei 41,9% der Patienten (18 von 43 Fällen) auch ein auf die Körpergröße bezogenes Untergewicht festgestellt werden.Auch die intrauterine Längenwachstumsretardierung setzt sich postnatal fort,so daß Patienten mit Smith-Lemli-Opitz Syndrom in 82,1% (55 von 67 informativen Fällen) einen Minderwuchs aufweisen.

Ein noch konstanteres Merkmal stellt die geistige bzw psychomotorische Retardierung dar,die bei 96% bzw 97% (70 bzw 71 von 73 informativen Fällen) der Kinder mit Smith-Lemli-Opitz Syndrom zu finden war.Nur bei zwei von den insgesamt 73 Fällen,nämlich denen von Mücke et al (1977),wurde die statomotorische Entwicklung ausdrücklich als normal bezeichnet. Es handelte sich um ein 10-jähriges Mädchen (Sitzen mit 8 Monaten,Laufen mit 1,5 Jahren) und ein $1^1/_2$-jähriges Mädchen (Kopfheben aus der Bauchlage mit 1 Monat,freies Sitzen mit 10 Monaten,Laufen mit $1^1/_4$ Jahren).Beide wiesen aber dennoch einen erheblichen geistigen Rückstand auf.Lowry und Yong (1980) stellten zwei Geschwister im Alter von 17 und 18

Jahren vor mit einem IQ von immerhin 70.Gracia (1976) beurteilte die geistige Entwicklung des von ihm untersuchten $2^4/_{12}$ Jahre alten Knaben sogar als normal.
Die Zuordnung der Patienten von Lowry und Yong zum Smith-Lemli Opitz Syndrom erscheint jedoch unsicher (s. Diskussion S.177ff).
Das nach der geistigen Entwicklung der Kinder geschätzte Alter lag,wo angegeben,immer weit unterhalb des tatsächlichen chronologischen Alters.

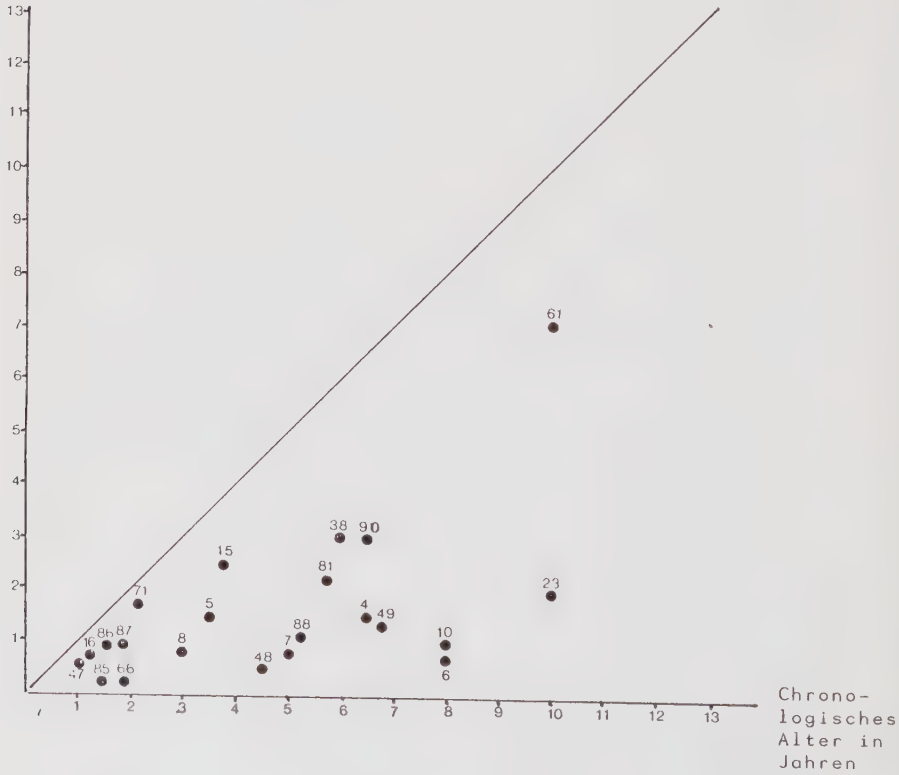

Abb.68:
Geistige Entwicklung der Smith-Lemli-Opitz Patienten

Der durchschnittliche IQ errechnete sich zu 38,1,wobei 12 der 16 Patienten mit IQ-Angabe einen Index unter 50 aufwiesen. Der niedrigste IQ war 13,und der höchste IQ 70.
Die Sprachentwicklung ist stark gestört.26 von 42 Kindern,die älter als ein Jahr waren,konnten kein Wort sprechen.Bei 8 Kindern setzte die Sprachentwicklung verzögert ein,und in sechs Fällen war das Vokabular stark begrenzt.
Viele der Patienten reagierten kaum auf ihre Umwelt,waren teilnahmslos und zeigten kein soziales Verhalten (z.B.Pat.: 53,56,64,73,76,90).
Vereinzelt wird eine Ruhelosigkeit geschildert,die einhergeht mit "Schlagen der Faust gegen den Kopf" oder "sich selbst beißen" (Pat.:10,52,60).
Smith-Lemli-Opitz Kinder bedürfen damit in nahezu jedem Fall einer umsorgenden Pflege für ihr ganzes Leben.

5.2.1.4. Neurologie der Patienten mit Smith-Lemli-Opitz Syndrom

Zu den oft erwähnten Beobachtungen zählen die Tonusstörungen (53 von 58 informativen Fällen = 91,4%).Vor allem im Säuglingsalter ist häufiger eine Muskelhypotonie zu finden (41 von 58 informativen Fällen = 70,7%),die manchmal später in eine Hypertonie übergeht (5 von 58 Fällen = 6,9%).Ein umgekehrter Wechsel war nur einmal zu beobachten.Eine reine Muskelhypertonie lag in 12 von 58 informativen Fällen vor (= 20,7%).Einige Kinder nahmen zeitweise eine Lage mit nach hinten geneigtem Kopf und mit einer Überstreckung des Rumpfes und der Extremitäten ein (opisthotone Haltung) (Pat.:31,42,47, 52,75,79,83,87).Über eine "cerebrale Lähmung" wurde bei dem Patienten von Johnson (Pat.:49) und von Dallaire (Pat.:24) berichtet.
Die Sehnenreflexe waren zum Teil gesteigert,in anderen Fällen abgeschwächt.Dreimal konnte ein pathologischer Babinsky-Reflex ausgelöst werden (Pat.:9,53,68).Der Moro-Reflex war abgeschwächt oder fehlend bei drei Patienten.
Eine neurologische Dysfunktion in Form einer Ataxie zeigte das Kind von Chakanovskis (Pat.:6).

Gibson (1965) beschrieb bei seinem Patienten eine receptive Aphasie.Ein katatonisches Verhalten konnte bei dem,von Cotlier vorgestellten,acht Jahre alten Knaben beobachtet werden.

5.2.1.5. Erkrankungen der Patienten mit Smith-Lemli-Opitz Syndrom

Erhebliche Probleme bereiten im Kleinkindesalter zumeist die Infektionen des Respirationstraktes,welche in 33 von 74 informativen Fällen = 45,2% aufgetreten sind.Es handelt sich dabei um rezidivierende Erkrankungen des oberen Respiratiostraktes (15 Fälle),oder aber um Bronchitiden (5 Fälle) und Pneumonien (17 Fälle).Letztere treten als Brochopneumonien (10 Fälle),als Aspirationspneumonien (10 Fälle),oder als konfluierende Pneumonie (1 Fall) auf.In acht Fällen wurde eine Pneumonie als Todesursache angegeben.
Die Kinder bekommen ferner des öfteren gastrointestinale Infektionen (5 Fälle),Harnwegsinfekte (2 Fälle),Pyelonephritiden (1 Fall),Meningitiden (2 Fälle),Otitiden oder Sinusitiden.

Eine zweite große Rolle neben den entzündlichen Erkrankungen, spielen die cerebralen Krampfanfälle,die bei 14 Kindern beobachtet worden sind,davon vier trotz normaler EEG-Befunde. Es treten dabei Anfälle verschiedenster Art auf: tonisch-klonische Fieberkrämpfe (Pat.27,41),Grand mal Anfälle(Pat.: 6,7,10,31),Petit mal Anfälle (Pat.:6),Myoklonus ("jerk-like") (Pat.:64),Krämpfe mit Zyanose,Apnoe,Augenrollen und Opisthotonus (Pat.:31,83).Für eine cerebrale Dysfunktion bei Smith-Lemli-Opitz Patienten sprechen auch die durchgeführten EEG's, die in 33 Fällen pathologisch und nur in 10 Fällen normal ausfielen.Die Veränderungen reichten dabei von leichten Dysarhythmien,bis hin zu Krampfpotentialen mit"Spikes and Waves".
Als Hinweis auf einen kongenitalen Herzfehler war bei 16 Kindern postpartal ein mehr oder weniger lautes Systolikum aufgefallen.Diese Herzvitien (siehe unter 5.2.2.4.) stellen

eine mögliche Todesursache dar.Ein Kind verstarb an einem kardiorespiratorischen Versagen (Pat.:77) und ein anderes an einer schweren Herzinsuffizienz (Pat.:83).

5.2.2. Untersuchungsbefunde

5.2.2.1. Craniofacies

A. Kopf/Schädel und Gesicht allgemein

Ein sehr wesentliches Merkmal der Patienten mit Smith-Lemli-Opitz Syndrom ist die Mikrocephalie.Sie wurde bei zwei Drittel der Fälle (58 von 84 =69,1%) beschrieben.Hinzu kommt in 16 von 84 Fällen (= 19%) eine abnorme Kopfform,bei der es sich in 5 Fällen um eine Brachycephalie (Pat.:14,73,74, 83,84),in 4 Fällen um eine Dolichocephalie (Pat.:12,48,49,51), in 3 Fällen um eine Plagiocephalie (Pat.:10,45,80),in 3 Fällen um eine Scaphocephalie (Pat.:1,47,71) und in einem Fall (Pat.:88) um eine Turricephalie handelte.Eine gewisse Asymmetrie des Schädels wurde bei zwei Kindern beobachtet (Pat.: 47,71).Sehr auffällig ist bei manchen Kindern eine prominente Sutura frontalis bzw ein medianer Weichteilwulst, der über die Glabella zieht.Dies wurde in der Literatur achtmal beschrieben (Pat.:10,48,56,64,85,87,89,90) und von uns noch bei weiteren sechs Kindern anhand der Photographien gefunden (Pat.:39,40,41,45,63,76).
Die Stirn erscheint auf den Photos sehr schmal (21 von 30 informativen Fällen = 70%).Dieser Eindruck wird durch eine laterale Abflachung der Stirnhöcker oft noch verstärkt. Manchmal erscheint die Stirn eher hoch (19 von 34 informativen Fällen = 55,9%),manchmal eher niedrig (12 von 32 informativen Fällen = 37,5%).Über den Haaransatz kann anhand der Photographien keine Aussage gemacht werden.In der Literatur wurde nur einmal ein niedriger Stirn- und einmal ein niedriger Nackenhaaransatz aufgeführt.Das Kopfhaar wurde bei fünf Patienten als auffällig blond beschrieben (Pat.: 67,68,69,80),bei weiteren zwei Patienten als grob und brüchig (Pat.:54,79).

Das Occiput wurde in vier Fällen als prominent beschrieben (Pat.:51,64,65,78),und in zwei Fällen als flach (Pat.:54, 55).Während in der Literatur nur Gemme (1978) über dicke Backen ("Fischbacken") seines Patienten berichtete,fielen uns diese,mehr oder weniger stark ausgebildet,bei rund 80% der Kinder (43 von 52 informativen Fällen) auf.
Nur Bundey (1974) bezeichnet das Gesicht der ,von ihr vorgestellten drei Geschwister als "elfenähnlich".Dieser Eindruck läßt sich jedoch bei den anderen Literaturpatienten kaum verifizieren.
Wir kamen zu dem Ergebnis,daß die typische Syndromfacies durch den weiten Interconthalabstand,die stark antevertierten Nasenlöcher,den meist halbgeöffneten Mund mit den zwei großen oberen Schneidezähnen,die bogenförmige Schleimhautoberlippe und die starke Retro- bzw Mikrogenie bedingt ist.
Am deutlichsten ausgeprägt ist die Syndromfacies bei den etwas älteren Kindern im Alter von 4-12 Jahren.Bei den Säuglingen ist die Diagnose anhand der Facies oft noch etwas schwierig zu stellen,denn in diesem Alter sind viele Merkmale noch physiologisch (z.B. antevertierte Nasenlöcher), oder noch nicht vorhanden (z.B. Zähne).Bei den Erwachsenen ist die Facies wieder etwas anders,und läßt sich aufgrund der noch sehr wenigen Fälle noch kaum charakterisieren.

Anthropometrisch wurde an den Photographien die Mittelgesichtshöhe gemessen.Dabei lagen 50% (11 von 22) der Fälle über der 97.Perzentile,d.h. wiesen ein langes Mittelgesicht auf.[1)]

[1)] Im folgenden wurden die Anthropometrieergebnisse aus den Photographien der Literatur zur Veranschaulichung in die,bereits vorgestellten ,Normwertdiagramme der jeweiligen Indices eingetragen. Zusätzlich wurden auch noch die Messwerte der vier eigenen Fälle unter besonderer Kennzeichnung eingetragen (1 = Patientin K.V.,2 = Patientin K.B.,3 = Patientin S.C.,4 = Patient B.C.). Sie wurden jedoch nicht in die Auszählung der Literaturmesswerte mit einbezogen.

Abb.69: Mittelgesichtshöhe bei Patienten mit Smith-Lemli-Opitz Syndrom: hohes Mittelgesicht

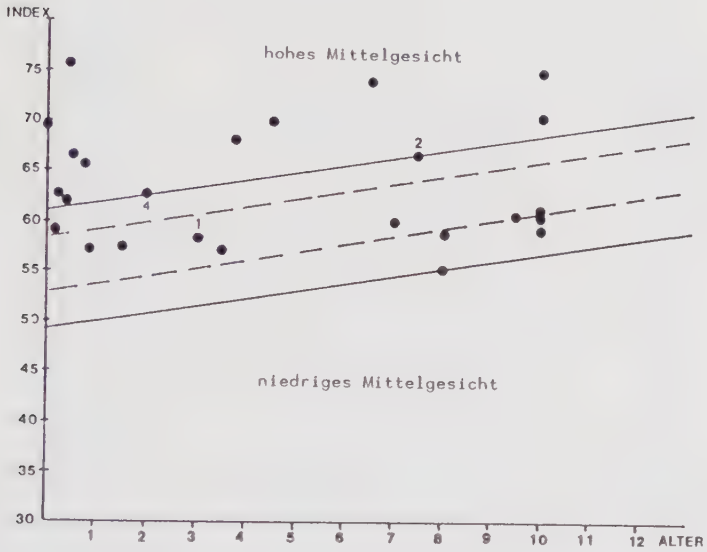

B. Augenregion

Ein sehr typisches Merkmal der Augenregion ist der weite Augenabstand (Hypertel orismus).Ein zu großer Interconthal-abstand konnte anthropometrisch bei 16 von 24 Patientenphotos, das entspricht 67%,nachgewiesen werden.Oberhalb der 80.Perzentile,d.h. im oberen Grenz- und Dysmorphiebereich,liegen sogar 100%.Die Punktwolke des Smith-Lemli-Opitz Patientenkollektivs ist damit stark nach oben hin verschoben.Das bedeutet,daß die von Cruveiller et al (1977) angegebenen 12% für einen weiten Augenabstand weit unter dem tatsächlichen Wert liegen.

Abb.70: Intercanthalabstand bei Patienten mit Smith-Lemli-Opitz Syndrom: weiter Augenabstand

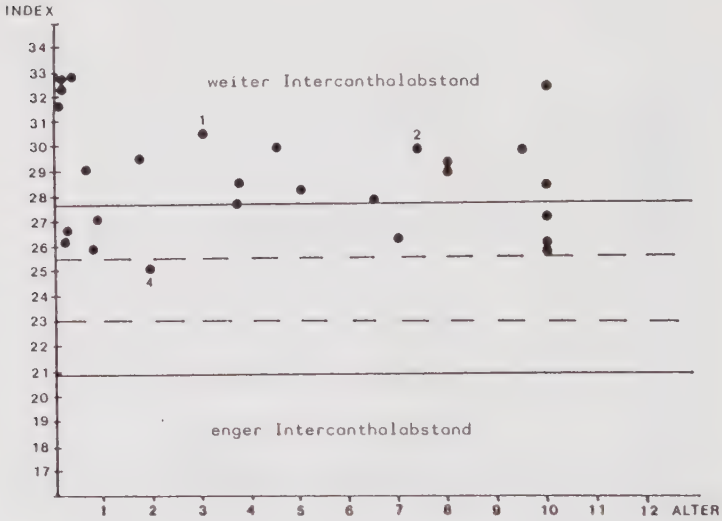

Nicht so eindrucksvoll sind die Ergebnisse der Anthropometrie in Bezug auf die Lidspaltenbreite. Jedoch ist auch hier eine Tendenz zu höheren Werten deutlich zu erkennen. Hier liegen 11 von 25 (44%) der Fälle oberhalb der 97. Perzentile, und 16 von 25 (64%) der Fälle oberhalb der 80. Perzentile. Insgesamt erscheinen die Lidspalten also häufig zu breit. (siehe Abb.71, S.115).
Neben diesen quantitativen Merkmalen, ließen sich qualitativ noch weitere Auffälligkeiten in der Augenregion finden.
Bei 32 von 56 (57,1%) der von uns betrachteten Kindern war ein Epicanthus medialis zu beobachten. Bei etwa 17 Patienten zog diese sichelförmige Hautfalte weit am inneren Rand des Augenlides nach oben, und spannte sich bis zur Wange hinunter aus. Es wird so der Eindruck einer "brillenförmigen" Falte

Abb.71: Lidspaltenbreite bei Patienten mit Smith-Lemli-Opitz Syndrom: breite Lidspalten

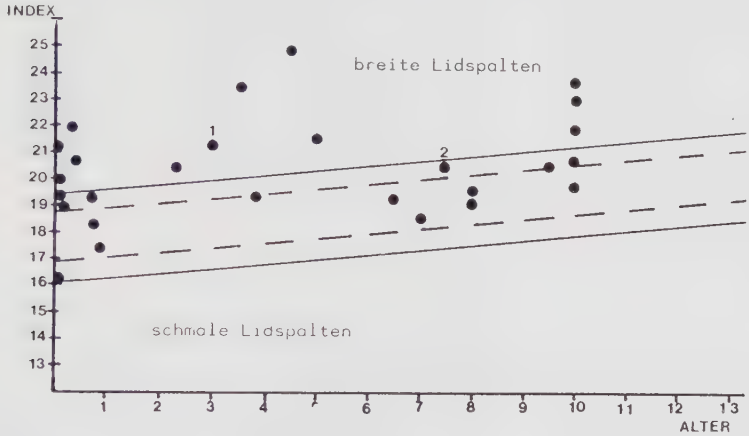

erweckt.In 9 von 37 (24,3%) Fällen zeigte sich eine Protrusio bulbi.Eine Makrophthalmie war in neun Fällen vorhanden.In der Literatur wurde einmal über ein abnormes Irismuster (Pat.45) und einmal über Brushfield spots (Pat.:14) berichtet.

Ein weiteres Charakteristikum der Smith-Lemli-Opitz Facies ist eine Ptosis,d.h. ein Herabhängen der Oberlider,die bei 40 von 52 (76,9%) der Patienten beobachtet werden konnte. Über den Oberlidern befand sich in 24 von 50 (48%) Fällen eine mehr oder weniger stark ausgeprägte Weichteilschwellung. Die Lidachsenstellung war zumeist nicht horizontal:eine antimongoloide Lidspaltenachse war mit 36,4% (20 von 55 informativen Fällen) häufiger zu sehen,als eine mongoloide mit 16% (9 von 55 informativen Fällen).Cruveiller et al (1977) schätzte somit das Vorkommen der antimongoloiden Lidachse mit 7% für zu gering und Gemme mit 76% für zu hoch ein.

An den Augenbrauen sind folgende auffällige Veränderungen festzustellen:sie sind in 55,9% (33 von 59 informativen Fällen) spärlich ,und in 20,4% (10 von 49 informativen Fällen) schmal,selten auch auffallend dicht.Eine Synophris fand sich

nur bei vier Patienten und kann damit nicht als Merkmal des Syndroms gelten,wie es bei Jeanty (1978) und auch bei Salmon (1978) aufgeführt wird.Die Augenbrauen inserieren medial . eher diffus,sind hypoplastisch oder aplastisch (28 von 42 informativen Fällen = 66,7%).Auch lateral können sie diffus wirken (9 von 37 = 24,3%) und nach unten hin abfallen (16 von 46 = 34,8%).Außerdem erscheinen die Brauen manchmal relativ hoch angesetzt,so daß ein hoher Oberlidraum entsteht (22 von 54 = 40,7%).Selten konnte auch ein S-förmiges Unterlid beobachtet werden.

Unter den Augenfehlbildungen bzw Funktionstörungen wurde mit Abstand am häufigsten ein Strabismus convergens diagnostiziert (34 von 84 Fällen = 40,5%).Ein angeborener Katarakt wurde bei dem Patienten von Park (1965) festgestellt.Seitdem erschienen Artikel mit neun weiteren Smith-Lemli-Opitz Fällen mit Katarakt (Pat.:13,32,33,45,51,64,68,69,76).Ferner wurden noch folgende Funktionsstörungen gefunden: Blindheit (Pat.: 64,18),Nystagmus (Pat.:13,43,74,79),Hyperopie (Pat.:41,58,61), Myopie (Pat.:52,62),opsoklonusähnliche Augenbewegungen mit Verlust der optokinetischen Reflexe (Pat.:30).
Weitere,seltener beobachtete Anomalien waren:Aniridie (Pat.: 43,68),Defekte in der Retinapigmentation (Pat.:20,60,63,67), Abblassung der Papille (Pat.:20,67,88),V.a. beginnende Optikusatrophie (Pat.:60),verdickte Papillenränder (Pat.: 91),choroidale Atrophie um die Papille (Pat.:52),Sklerokornea (Pat.:45),opake Kornea (Pat.:9),posteriore Synechie (Pat.:13,33),Makrokornea (Pat.:41),Duane's Retraktion (Pat.: 41);Fehlen aller Tränenpunkte (Pat.:41) Pits im N.opticus (Pat.:41),abnormale Irisinsertion (Pat.:41) und infranasales Iriskolobom (Pat.:45).
Die Bedeutung der,beim Smith-Lemli-Opitz Syndrom gefundenen ocularen Fehlbildungen und Funktionsstörungen für die Diagnose des Syndroms könnte noch wachsen,denn bislang wurde weitaus nicht in allen Fällen eine gründliche augenärztliche Untersuchung durchgeführt.

Abb.72: Die Augenregion beim Smith-Lemli-Opitz Syndrom: Hyperteleorismus, Epicanthus medialis, breite Lidspalten, Ptosis, antimongoloide oder mongoloide Lidspaltenachse, medial diffuse Augenbrauen, spärliche Augenbrauen, hoch verlaufende Augenbrauen, lateral abfallende Augenbrauen

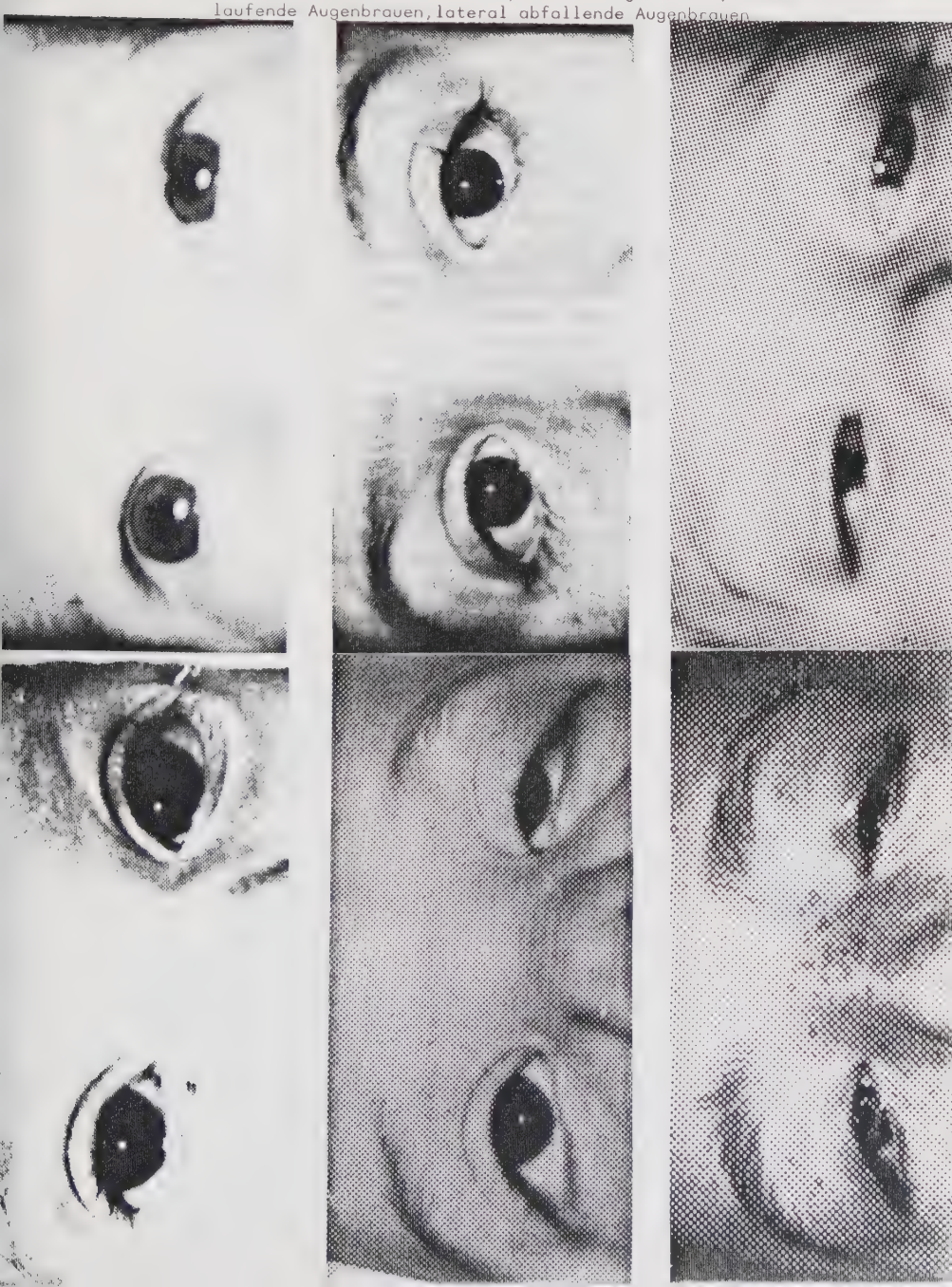

C. Nasenregion

Es zeigt sich bei 71,4% (40 von 56 informativen Fällen) eine breite Nasenwurzel,die aber auf den Photographien manchmal auch nur durch den weiten Intercanthalabstand breit wirken mag.Des weiteren erscheint die Nasenwurzel in vielen Fällen eingesunken,was sich durch objektive anthropometrische Messungen nicht bestätigen ließ.Die meisten Werte liegen im Grenzbereich (7 von 18 Fällen) oder im Dysmorphiebereich (4 von 18 Fällen) für eine prominente Nasenwurzel.Diese Täuschung läßt sich damit erklären,daß der Nasenrücken relativ flach ist (24 von 36 informativen Fällen = 66,7%) und die Nasenspitze dafür stark hervorspringt.Es entsteht der Eindruck als würde die Nase erst mitten im Gesicht entspringen.

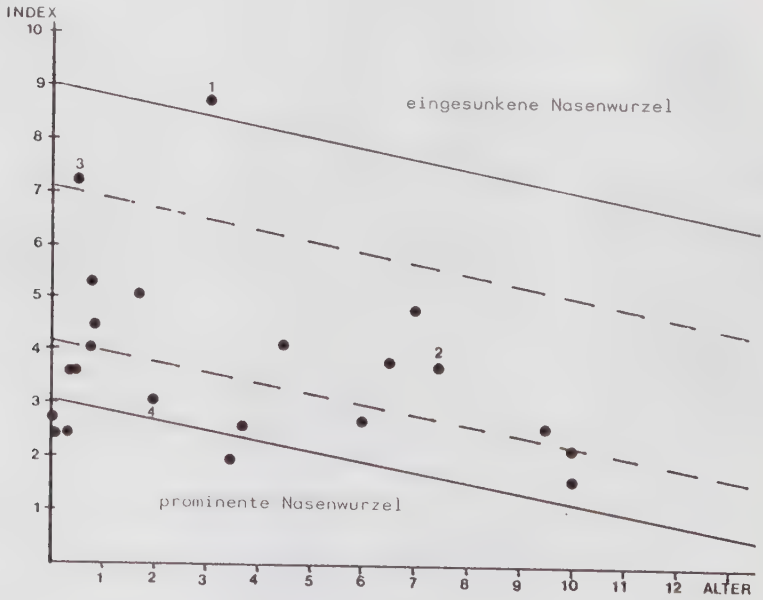

Abb.73: Nasenwurzeltiefe bei Patienten mit Smith-Lemli-Opitz Syndrom:Tendenz zur prominenten Nasenwurzel

Die Nasenrückenlänge läßt keine großen Abweichungen vom Normalkollektiv erkennen.9 von 17 Fällen liegen im oberen Grenzbereich,so daß man eventuell von einer geringen Tendenz zu längeren Nasenrücken sprechen könnte.
3 von 17 Fällen sind allerdings unter der 20.Percentile zu finden.

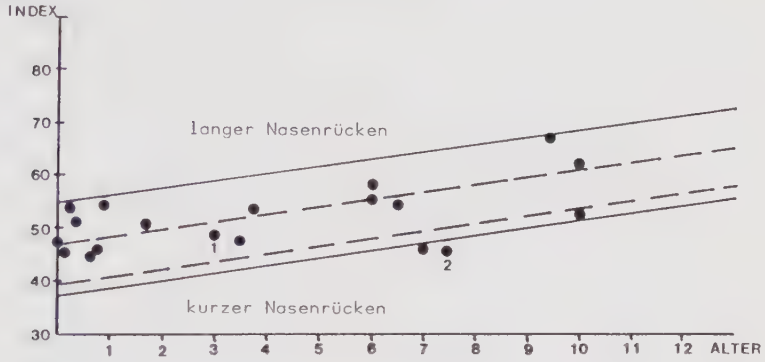

Abb.74: Nasenhöhe bei Patienten mit Smith-Lemli-Opitz Syndrom: Geringe Tendenz zu langen Nasenrücken

Abb.75: Profilansicht von Patienten mit Smith-Lemli-Opitz Syndrom: subjektiver Eindruck einer eingesunkenen Nasenwurzel durch den flachen Nasenrücken,die stark hervorspringende und nach oben gerichtete Nasen spitze und evtl. durch einen Weichteilwulst über der Glabella.
Weitere erkennbare Merkmale:Tendenz zur evertierten Nasenbodenebene,Tendenz zur prominenten Integumentaloberlippe,Tendenz zum langen Nasolabialabstand, Tendenz zur Retrocheilie,mandibuläre Mikro- und Retrogenie.

Der Nasenrücken ist bei 27,7% (13 von 47) der Patienten breit. Im unteren Abschnitt wirkt die Nase im allgemeinen sehr kugelig. Dies resultiert zum einen durch die breite, große Nasenspitze (23 von 54 informativen Fällen = 42,6%), die manchmal auch rund ist (15 von 52 Fällen = 28%), und zum anderen durch den großen Nasenflügelabstand. Die anthropometrischen Meßwerte dieses Parameters zeigen eine eindeutige Tendenz nach oben. 12 der 26 Werte (46%) liegen oberhalb der 97. Perzentile im Dysmorphiebereich, und insgesamt 19 von 26 Werten (73%) liegen oberhalb der 80. Perzentile. Es ist kein einziger Wert unterhalb des Normbereichs zu finden.

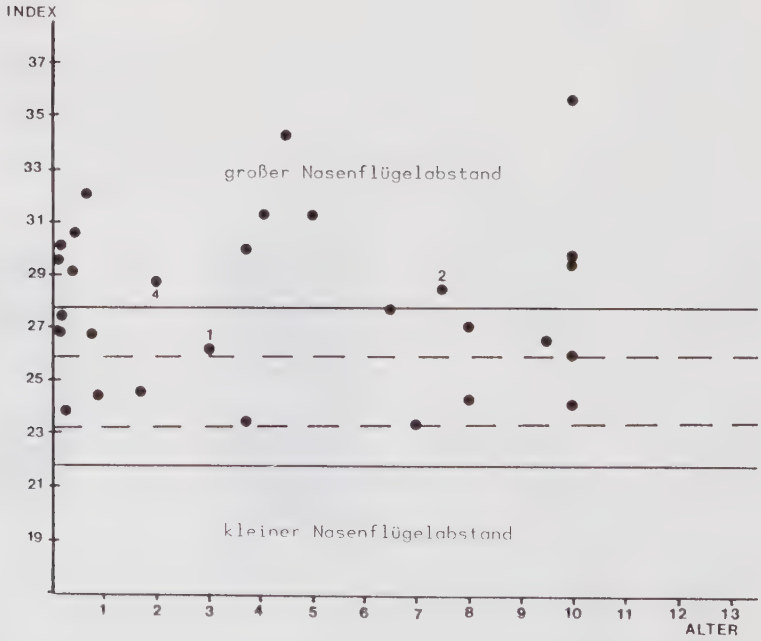

Abb.76: Nasenflügelabstand bei Patienten mit Smith-Lemli-Opitz Syndrom: großer Nasenflügelabstand

Dieser weite Nasenflügelabstand entsteht zum Teil durch weit ausladende (22 von 56 = 39,3%) oder aber ungewöhnlich dickwandige (18 von 54 = 33,3%) Nasenflügel.
Die Nasenbodenebene ist laut Messungen in 18% (3 von 17) der Fälle abnorm evertiert.35% (6 von 17) liegen im unteren Grenz- und Dysmorphiebereich,so daß eine Tendenz zur evertierten Nasenbodenebene gegeben ist.

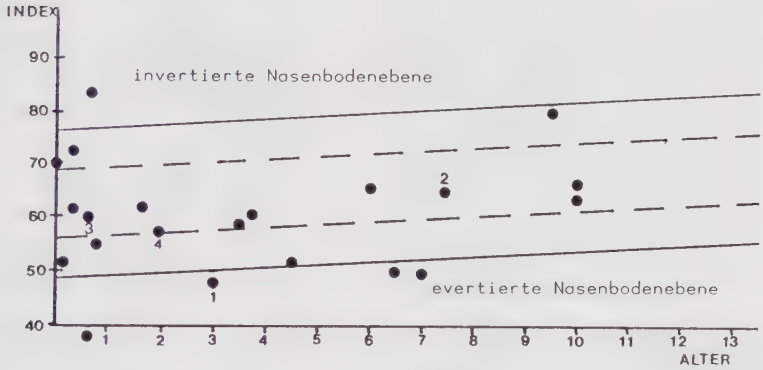

Abb.77: Nasenbodenwinkel bei Patienten mit Smith-Lemli-Opitz Syndrom: Tendenz zur evertierten Nasenbodenebene

Von vorne wird der Eindruck einer evertierten Nasenbodenebene subjektiv durch die antevertierten Nasenlöcher (51 von 59 Fällen = 51,9%) verstärkt.Die Nasenlöcher sind oft sehr klein (18 von 53 Fällen = 33,9%) und dazu rund (27 von 52 Fällen = 51,9%).
Wie die Nasenflügel ist auch das Septum manchmal breit angelegt (14 von 50 Fällen = 28%).

Abb.78: (s.S.122) Die Nasenregion bei Patienten mit Smith-Lemli-Opitz Syndrom:breite Nasenwurzel,breiter Nasenrücken,große und runde Nasenspitze,großer Nasenflügelabstand,breit ausladende und dickwandige Nasenflügel,evertierte Nasenlöcher,kleine und runde Nasenlöcher,breites Nasenseptum,evertierte Nasenbodenebene

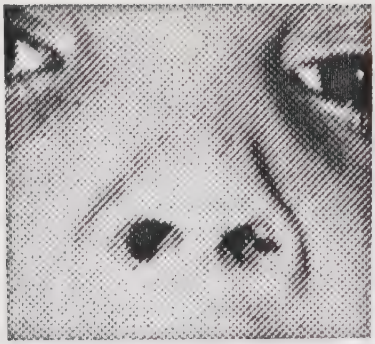

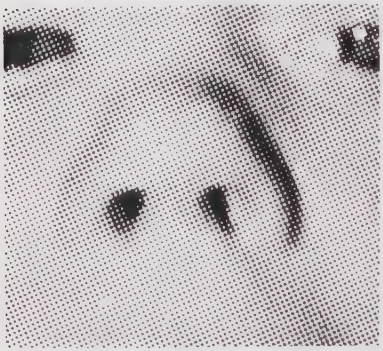



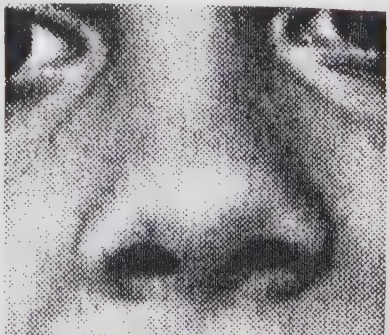

D. Mundregion

Zahlreiche morphologische Veränderungen sind auch in der Mundregion zu finden.
Bei den anthropometrischen Messungen der Integumentaloberlippenprominenz ergab sich eine Tendenz zur vorstehenden Integumentaloberlippe.5 von 17 Werten (29%) lagen im oberen Dysmorphiebereich,und 11 von 17 Werten (65%) lagen oberhalb der 80.Perzentile.Allerdings gab es auch zwei Patienten die laut Messung eine zurückweichende Integumentaloberlippe aufwiesen.

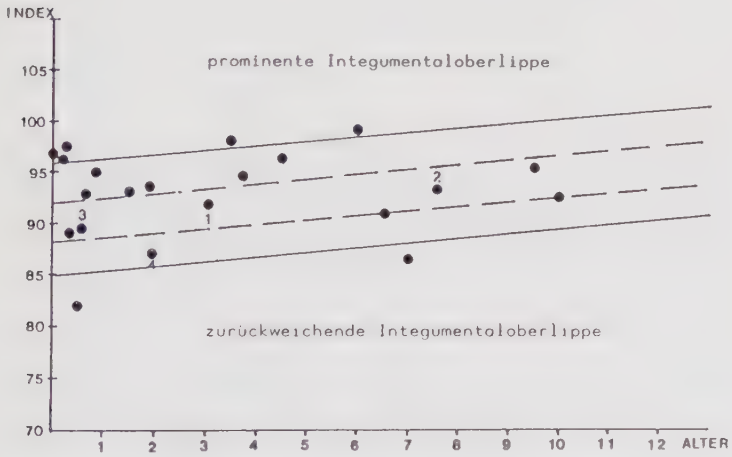

Abb.79: Integumentaloberlippenprominenz bei Patienten mit Smith-Lemli-Opitz Syndrom: Tendenz zur prominenten Integumentaloberlippe

Bei der anthropometrischen Messung der Integumentaloberlippenlänge (= Nasolabialabstand) lagen die meisten Werte im Normbereich.Nur 2 von 26 Werten lagen oberhalb der 97. Percentile.

Abb.80: Nasolabialabstand bei Patienten mit Smith-Lemli-Opitz Syndrom: normaler Nasolabialabstand

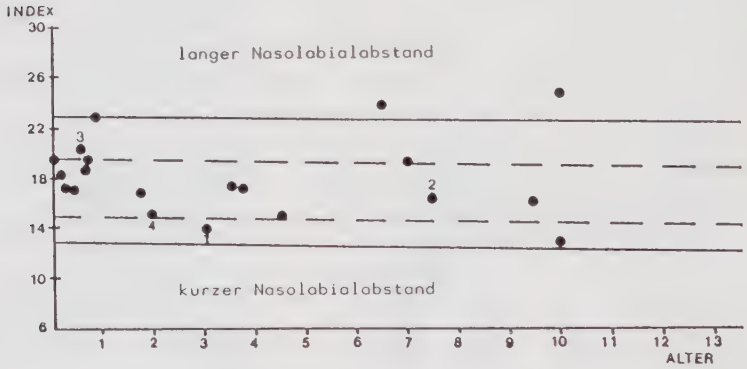

Bei der anthropometrischen Messung des Oberlippenwinkels ergab sich eine Tendenz zu Retrocheilie,d.h. zur nach hinten geneigten Integumentaloberlippe.7 von 17 Werten (41%) lagen unterhalb der 3.Perzentile,und 9 von 17 Werten (53%) unterhalb der 20.Perzentile.



Abb.81: Oberlippenwinkel bei Patienten mit Smith-Lemli-Opitz Syndrom: Tendenz zur Retrocheilie

Eine konvexe Integumentaloberlippe konnte bei 7 von 30 (23,3%) beobachtet werden.
Beachtliche Abweichungen vom Normalkollektiv zeigte die Mundbreite.Sie ist in Bezug auf die Jochbogenbreite viel zu groß,d.h. es besteht eine ausgeprägte Makrostomie.Die Meßpunkte lagen in 28% (7 von 25) oberhalb der 97.Perzentile und in 40% (10 von 25) oberhalb der 80.Perzentile.Jedoch waren vereinzelt auch schmale Mundspalten zu finden.

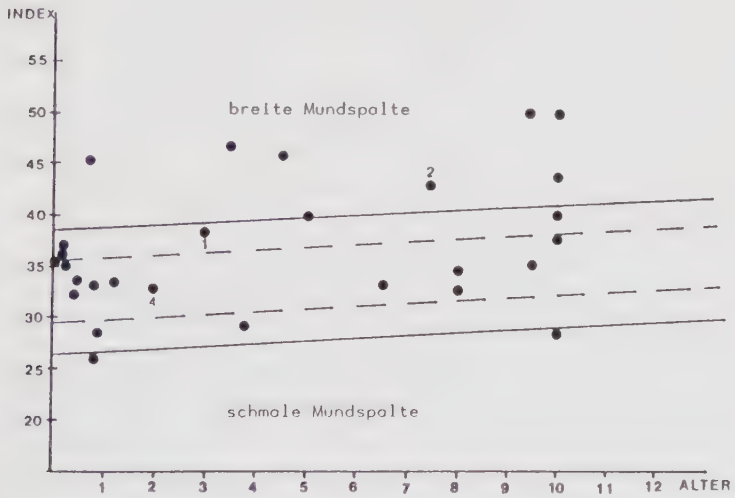

Abb.82: Mundbreite bei Patienten mit Smith-Lemli-Opitz Syndrom: breite Mundspalte

Die Form der Mundspalte war schwer beurteilbar,da der Mund auf den meisten Photos offengehalten wurde.Der Philtrumeinschnitt in die obere Schleimhautlippe war in 54,4% (23 von 53 informativen Fällen) nicht vorhanden.Die Schleimhautoberlippe variiert zwar in ihrer Form,aber am typischsten ist wohl ihr bogenförmiger Verlauf (24 von 56 informativen Fällen = 43,6%).Dieser Eindruck wird noch verstärkt durch

ein laterales steiles Ansteigen der Lippe.Des weiteren ist die Schleimhautoberlippe bei 52,8% (28 von 53) invertiert und auch sehr schmal (25 von 54 = 46,3%).
Die Schleimhautunterlippe ist in den überwiegenden Fällen evertiert (20 von 54 = 37%),gelegentlich kommt aber auch eine Inversion vor (9 von 55 = 16,4%).Sie wirkt schmal (17 von 57 = 29,8%) und verläuft öfters sehr gerade (20 von 52 = 38,5%).Gegenüber der Schleimhautoberlippe imponiert sie als retrahiert (18 von 29 = 62,1%).
In der Mundhöhle selbst fiel vielen Autoren der hohe (40 von 84 = 47,6%) und schmale (18 von 84 = 21,4%) Gaumen auf.In fünf Fällen wurde er auch als gotisch bezeichnet.Eine Gaumenspalte wurde in 24 von 84 Fällen (28,6%) diagnostiziert. Dieser Prozentsatz liegt weitaus höher als in der Normalbevölkerung.Eine Uvula bifida konnte in 8 von 84 Fällen (9,5%) beobachtet werden.Einmal war die Uvula nur eingekerbt (Pat.:60).
Bei 45 von 84 Patienten (53,6%) wurde auf große Alveolarfortsätze,d.h. breite hyperplastische Zahnleisten hingewiesen.Sehr typisch für das Smith-Lemli-Opitz Syndrom sind auffallend große vordere obere Schneidezähne (19 von 28 = 67,9%),die meist ein Diastema aufweisen.Neben dieser Makrodontie sind die Zähne auch irregulär implantiert (14 von 84 = 16,7%).Seltenere Befunde waren: fehlende obere bzw untere Schneidezähne (Pat.:3,27,74),fehlende Wurzeln der Schneidezähne (Pat.:90),Stellungsanomalien der oberen Schneidezähne (Pat.:30,59,80),fehlender Eckzahn (Pat.:30),überzählige Eckzähne (Pat.:30),Gelbfärbung der Zähne (Pat.:48),und späte Zahnentwicklung (Pat.:9).
Die Integumentalunterlippe ist in 55,5% (10 von 18) zu kurz. Ein wichtiges Merkmal der Smith-Lemli-Opitz Facies stellt die mandibuläre Mikro- und Retrogenie dar.Das Kinn ist fliehend und wirkt stumpf.Anthropometrisch läßt sich dieser Eindruck belegen: 5 von 15 (33%) der Kinnhöhenmeßpunkte liegen im unteren Dysmorphiebereich,und 10 von 15 (66%) im unteren Grenz- und Dysmorphiebereich.Die restlichen 5 Meßwerte befinden sich im Normalbereich.

Abb.83: Kinnhöhe bei Patienten mit Smith-Lemli-Opitz Syndrom: niedriges Kinn - Mikrogenie

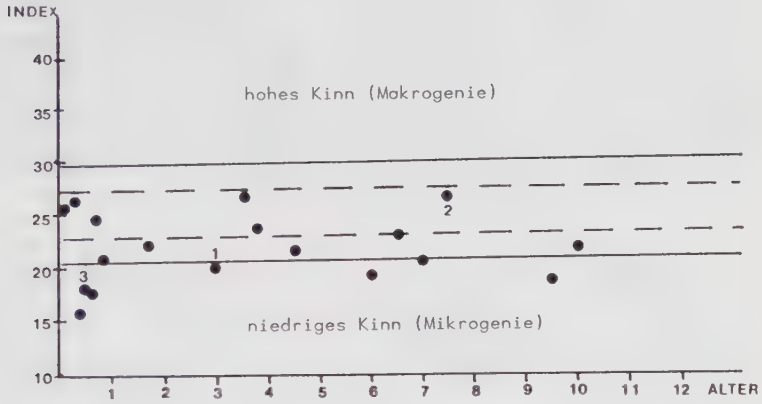

Bei der Kinnprominenz zeigt sich ein ähnliches Bild.Hier sind 6 von 16 (37,5%) der Werte im oberen Dysmorphiebereich, und 10 von 16 (62,5%) im oberen Grenz- und Dysmorphiebereich,was eindeutig für eine mandibuläre Retrogenie spricht. So resultiert in manchen Fällen ein leicht "vogelartiges" Aussehen (Opistognathie,Vogelgesicht).

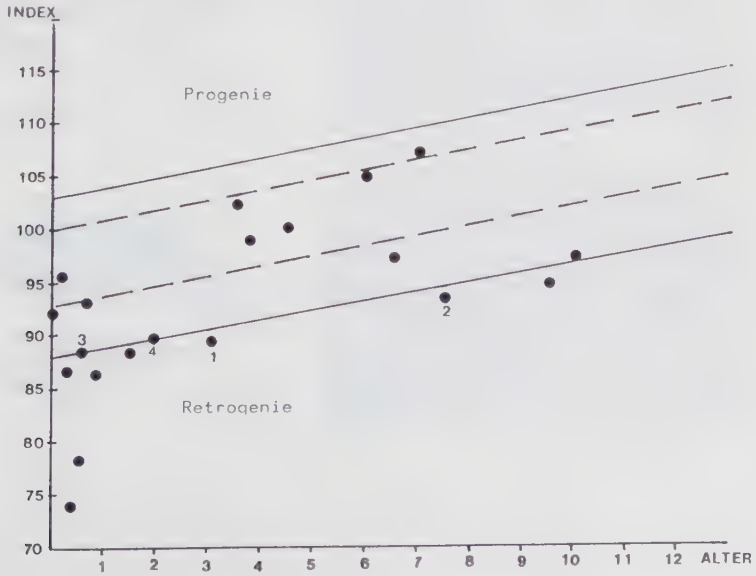

Abb.84: Kinnprominenz: Retrogenie

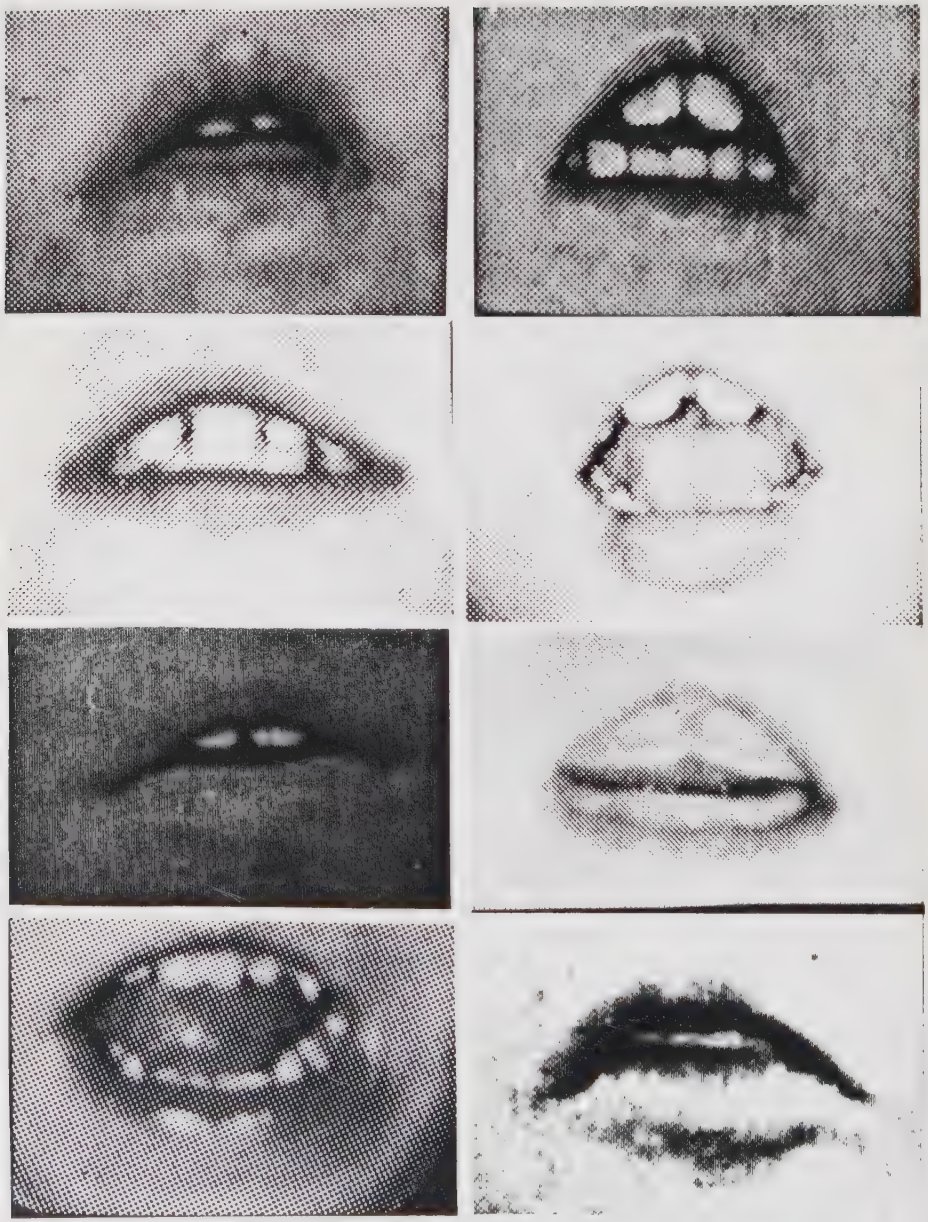

Abb.85: Die Mundregion von Patienten mit Smith-Lemli-Opitz Syndrom:breite Mundspalte,invertierte und bogenförmige Schleimhautoberlippe,fehlender Philtrumeinschnitt,evertierte und strichförmige Schleimhautunterlippe,breite Zahnleiste,weitstehende Zähne,unregelmäßige Zahnstellung,große vordere Schneidezähne

E. Ohrregion

Bei vielen Kindern imponieren die großen Ohren. Anthropometrisch erweisen sie sich in 4 von 14 Fällen (31%) als breit.9 von 13 Werten (69%) liegen im oberen Grenz- und Dysmorphiebereich.
Die Ohrlänge liegt bei den Messungen in 4 von 14 Fällen (27%) oberhalb der 97.Perzentile,und in drei weiteren Fällen im oberen Grenzbereich.Die Ohren sind damit häufig zu lang.

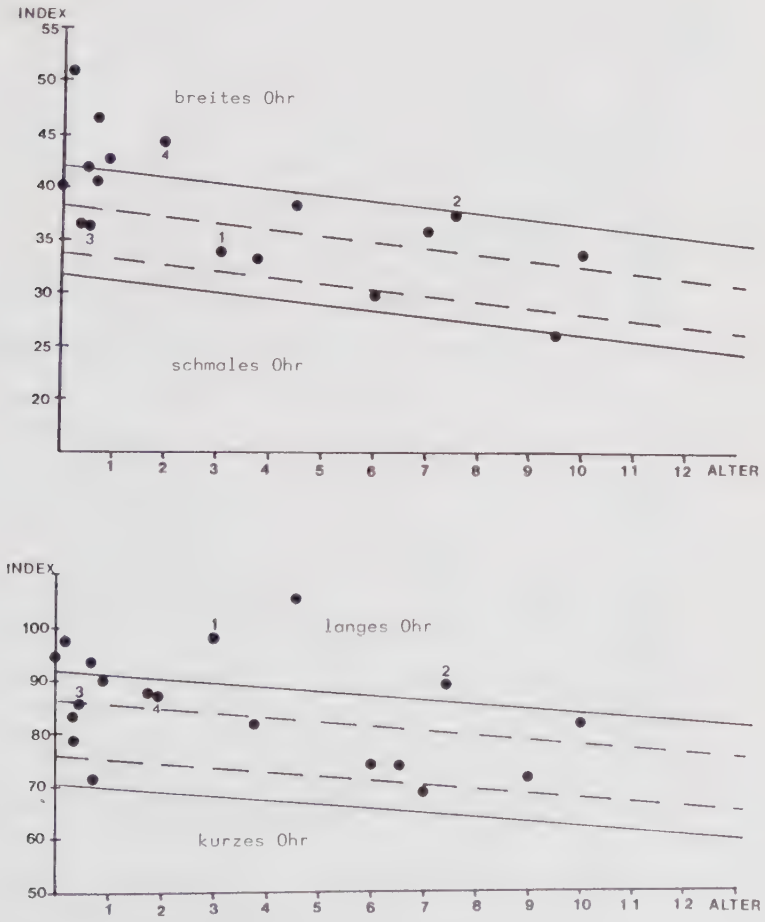

Abb.86: Ohrlänge und Ohrbreite Bei Patienten mit Smith-Lemli-Opitz Syndrom: Tendenz zu breiten und langen Ohren

Die in der Literatur oft als tiefsitzend beschriebenen Ohren konnten anthropometrisch bei 4 von 16 Kindern (25%) nachgewiesen werden.8 von 16 Werten (50%) lagen im oberen Grenz- und Dysmorphiebereich,so daß eine Tendenz zu tiefsitzenden Ohren besteht.
Die anthropometrischen Messungen bestätigten auch den Eindruck der nach hinten geneigten Ohransatzlinie.7 von 16 Werten (44%) lagen hier oberhalb der 97.Perzentile.

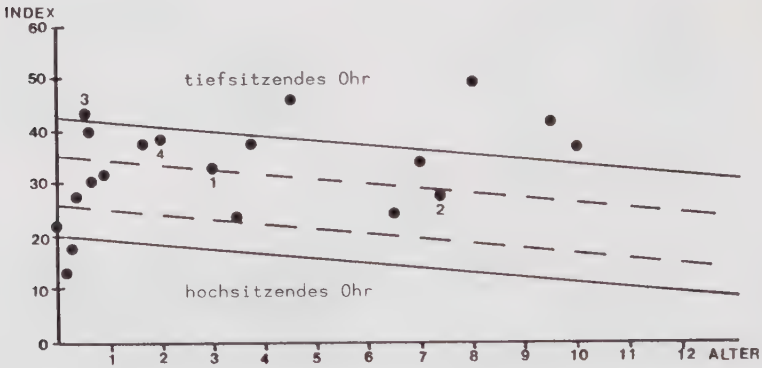

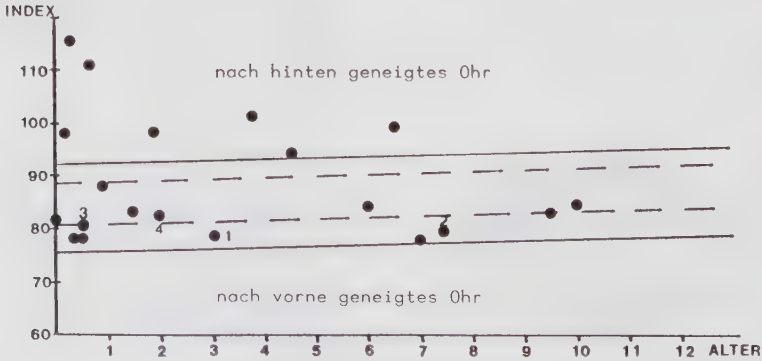

Abb.87: Ohrstellung und Ohrinsertion bei Patienten mit Smith-Lemli-Opitz Syndrom: Tendenz zu tiefsitzenden Ohren und nach hinten geneigte Ohransatzlinie.

Über die Hälfte der Kinder hatten abstehende Ohren (27 von 40 = 55,1%).
Die Ohrmuscheln wiesen in fast allen Fällen dysplastische Zeichen auf: der Helixrand war im aufsteigenden Ast in 38,1% (17 von 42) breit umgeschlagen,und ging dann in 39% (16 von 41) in einen schwach gerollten absteigenden Ast über.Durch diesen Übergang entstand manchmal ein Winkel (15%).
Das Corpus anthelicis erschien in 37,1% (13 von 35) prominent, und in einem Drittel der Fälle (11 von 33) schmal.Bei 48,5% der Patienten wirkte es weit nach hinten ausgezogen.
Das Crus anthelicis superius war manchmal verbreitert (10 von 31 = 32%),d.h. es wirkte breit aufgefächert.Öfters war es auch hypoplastisch (14 von 32 = 43,8%),d.h. wirkte verstrichen.
Die Scapha war ebenfalls in einem Drittel der beurteilbaren Fälle verbreitert (13 von 30 = 43,3%).
Während der Tragus keine Besonderheiten zeigte,war der Antitragus in 44,7% (17 von 38) breit und zum Teil auch gleichzeitig flach (21 von 38 = 55,3%).Die Incisura intertragica war breit (47,4%),gelegentlich schmal (10%).
Der Lobulus stand bei 35,7% (15 von 42) nach vorne ab und war manchmal rechteckig angewachsen (9 von 42 = 21,4%).
Es konnten noch andere einzelne Dysmorphien der Ohrmuscheln beobachtet werden,die aber nicht als syndromspezifisch anzusehen sind.Auch schwankte der Grad der Ausprägung von Dysmorphien.Bei manchen Patienten fanden sich nur geringfügige Anomalien,bei anderen dagegen stark entstellte oder beidseits asymmetrische Ohren.
Über Funktionstörungen der Ohren ist nur wenig bekannt.Der Patient von Fried und Fraser (1972) (Pat.:34) war auf dem rechten Ohr total und auf dem linken Ohr partiell taub.Über die Ursache wurde nicht berichtet.Auch im Fall von Lowry und Yong (1980) (Pat.:59) lag eine einseitige partielle Taubheit vor.Hier handelte es sich allerdings um die Folge einer Otitis media bzw Mastoiditis.

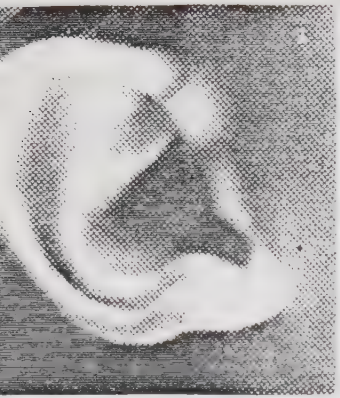
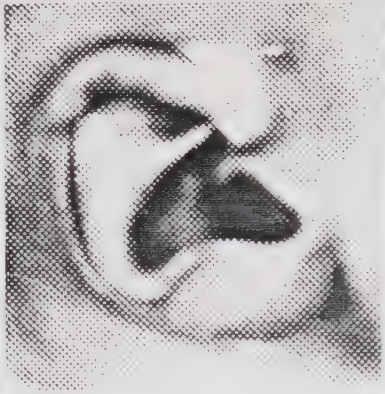

Abb.88: Die Ohrregion von Patienten mit Smith-Lemli-Opitz Syndrom: lange und breite Ohren nach hinten geneigte Ohren, breiter oberer Helixrand, schmaler unterer Helixrand, gewinkelter Helixrand, prominentes Corpus anthelicis, schmales Corpus anthelicis, nach hinten ausgezogenes Corpus anthelicis, breites und flaches Crus superius anthelicis, breite Scapha, hypoplastischer Tragus, breiter Antitragus, breite Incisura intertragica, rechteckig angewachsener Lobulus, abstehender Lobulus

5.2.2.2. Stamm und Integument

Über Auffälligkeiten an Hals und Thorax der Smith-Lemli-Opitz Patienten waren nur bei einem Viertel der Fälle Angaben zu finden.
So wurde der Hals 16-mal als kurz,einmal als nicht kurz und einmal als lang bezeichnet.Zudem wies er in vier Fällen dorsale Hautfalten und einmal ein Pterygium colli auf.
Die Schultern waren bei acht Kindern zu schmal.Am Thorax fiel bei elf Patienten ein weiter Intermamillarabstand und bei fünf Patienten eine Trichterbrust (pectus excavatum) auf.Zweimal wurde Der Thorax als "zylindrisch beschrieben.

Auf die Hemmungsmißbildungen der Wirbelsäule wird unter 5.2.2.4. hingewiesen.Eine Fehlhaltung der Wirbelsäule war viermal beobachtet worden,darunter: Skoliose (Pat.:59), Kyphose (Pat.:9),Lordose (Pat.:27),Sitzbuckel (Pat.:60).
In zwei Fällen fehlte die 12.Rippe (Pat.:35,83),und einmal war die dritte Rippe hypoplastisch (Pat.:63).Über einen eigentümlich wellenförmigen Verlauf der Rippen berichtete Metzke (1972).
In 21 Fällen wurde ein sakrales bzw präanales Grübchen entdeckt.
Das Vorkommen von Hernien ist mit 15,5% höher als in der Normalbevölkerung.Bei acht Kindern wurde eine Inguinalhernie und bei vier Kindern eine Umbilicalhernie diagnostiziert.Eine Rectusdiastase lag sechsmal vor.

Syndromtypisch sind auch die kleineren und größeren Anomalien des äußeren Genitales der männlichen Patienten,die bei 94,6% (53 von 56) vorhanden waren.Nur in drei Fällen wurde keine Angabe über Anomalien der Geschlechtsorgane gemacht.Eine Hypospadie wurde bei 67,9% (38 von 56) der Knaben gefunden, und genauer klassifiziert als Hypospadie I.Grades (Pat.:3, 41),II.Grades (Pat.:31,44,87),III.Grades (Pat.:45),Hypospadias glandis (Pat.:73,83),Hypospadias penoscrotalis (Pat.: 20,51,88) und Hypospadias perianalis (Pat.:1,66,75,78,86).
Ein gespaltenes Skrotum lag in 17,9% (10 von 56 Fällen) vor.
Bei den kleineren Anomalien des Genitales handelte es sich

insbesondere um einen auffallend kleinen Penis (23 von 56 = 41,7%),um ein hypoplastisches Skrotum (15 von 56 = 26,8%) sowie um zu kleine Testes (11 von 56 = 19,6%).
Als Ausdruck einer Entwicklungsverzögerung konnte bei 66,1% (37 von 56) eine Lageanomalie des Hodens (ein- oder beidseitige Retentio testis abdominalis und inguinalis) festgestellt werden.
Bei den 25 Mädchen mit Smith-Lemli-Opitz Syndrom,davon 14 mit Angaben über das Genitale,wurden dagegen keinerlei äußerlich sichtbare Fehlbildungen festgestellt.Nur in einem Fall war eine leichte Vergrößerung der Klitoris beobachtet worden (Pat.:68).

Auffällige Veränderungen der Haut bestanden bei 9 Patienten. Darunter fand sich viermal ein capilläres und einmal ein tubuläres Hämangiom.Je einmal wurde ein Naevus flammeus, Teleangiektasien und eine Cutis mamorata bemerkt.

5.2.2.3. Extremitäten

Fehlbildungen und Dysmorphien der oberen und unteren Extremitäten gehören zu den konstanten Merkmalen des Smith-Lemli-Opitz Syndroms.Dabei ist die Syndaktylie das auffälligste Zeichen.Sie tritt bevorzugt an der unteren Extremität ein- oder beidseits auf (63 von 84 = 75%) und findet sich dort zumeist zwischen 2. und 3. Zehe (60 Fälle),ausnahmsweise auch zwischen 1. und 2. Zehe (Pat.:31,86) bzw zwischen 4. und 5. Zehe (Pat.:11).Aber auch eine Syndaktylie an den Händen ist in seltenen Fällen beobachtet worden (Pat.:2,31, 80).Meistens handelt es sich um eine partielle bzw cutane Syndaktylie.Eine komplette Verwachsung lag nur bei drei Patienten vor.
Ein häufiger Befund ist auch die Polydaktylie,die von einem Hautanhängsel bis zur vollständigen Hexadaktylie mit Nagelbildung reichen kann.An der oberen Extremität war sie bei 19 Patienten zu beobachten,an der unteren bei 8 Patienten. Zusammen wurde sie also in 32,1% (27 von 84 Fällen) beschrieben.

Eine Klinodaktylie,d.h. eine Verbiegung einer Phalange nach der Seite,fand sich insgesamt bei 22 Kindern (26,2%),davon 15-mal an den Fingern und 7-mal an den Zehen.Bevorzugt fand sich eine Klinodaktylie des V.Fingers.Auch eine Brachydaktylie einzelner Phalangen,hier besonders des Daumens (8-mal),war mit 21,4% (18 von 84) des öfteren vorhanden. Sehr auffällig ist das Überkreuzen von Fingern oder Zehen, so daß ein ähnliches Bild wie bei Kindern mit Trisomie 18 entsteht . Diese Haltung ist in 13 Fällen an den Händen und in drei Fällen an den Füßen,also insgesamt in 19% der Fälle gesehen worden.Beugekontrakturen bzw Streckhemmungen einzelner Gelenke wurden bei 17,9% (15 von 84) diagnostiziert.
Weitere besondere Befunde speziell an der oberen Extremität waren: proximal implantierte Daumen (Pat.:6,7,8,10,31,50,62, 76) und ein hypoplastischer Thenar (Pat.:10,52,58,68,69,77, 80).Ferner komen vor: Cubitus valgus (Pat.:7,10),angedeutete Hummerscherenhand (Pat.:41),Brachymetacarpie (Pat.:1,3,77), Brachymesophalangie (Pat.:1,3),Brachytelephangie(Pat.:2,38), Dubois'sches Zeichen (Pat.:61),lange Finger (Pat.:6,7,8,44, 80),breite Endglieder (Pat.:60),Hypoplasie der Nägel (Pat.: 9) und Uhrglasnägel (Pat.:11).
Bemerkenswerte Merkmale speziell der unteren Extremität waren: Metatarsus adductus (Pat.:6,25,26,46,68,84,86,87,10), Hallux valgus (Pat.:2,14,41,45,51,59,60,64,68,69,73,86),Pes equinovarus (Pat.:10,21,23,24,31,38,76) und Hüftgelenksluxation (Pat.:6,15,33,38,44,60,66).Ferner wurden beschrieben: Coxa valga (Pat.:15,37,38,52,64,77),Coxa vara (Pat.:9,17,53), Genua valga (Pat.:48,50),Eversion des Vorfußes (Pat.:69,71), Calcaneus valgus (Pat.:13,51),Metatarsus valgus (Pat.:15,70). Metatarsus varus (Pat.:44),Pes cavus (Pat.:58),Pes planus (Pat.:48,62,71),breite große Zehen (Pat.:2,49) und gewölbte kleine Nägel (Pat.:14) usw.

Das Knochenalter der Patienten mit Smith-Lemli-Opitz Syndrom war in 72,2% (26 von 36 informativen Fällen) retardiert.

Generalisierte röntgenologische Veränderungen im Sinne einer Osteoporose zeigte der Patient von Cotlier (1972).In zwei

Fällen lag der Verdacht auf eine Dysplasia epiphysialis punctata vor (Pat.:31,38),auch Chondrodysplasia calcificans congenita genannt.Dabei handelt es sich um eine angeborene Störung der enchondralen Ossifikation mit zusätzlichen Verkalkungsstörungen in fast allen knorpelig präformierten Skeletteilen.

5.2.2.4. Organe

A. Das zentrale und periphere Nervensystem

Autopsien waren von insgesamt 16 der verstorbenen Patienten mit Smith-Lemli-Opitz Syndrom gemacht worden.Davon enthielten aber wiederum nur zehn Angaben in Bezug auf das Gehirn und Rückenmark.So stützen sich folgende Daten im wesentlichen auf diese zehn Autopsien (Pat.:1,11,12,14,30,31,64,70,79,83) und auf weitere sieben Fälle bei denen eine Pneumencephalographie durchgeführt wurde (Pat.:10,47,60,66,80,88,90).
Bei zwei der 17 Patienten waren unauffällige Befunde bezüglich der Konfiguration des Gehirns erhoben worden.In den restlichen 88,2% (15 von 17) ergaben sich folgende makroskopisch pathologischen Ergebnisse,die zwar nicht spezifisch erscheinen,jedoch zum Teil diagnostisch wertvoll sein können: Mikrocephalie mit vermindertem Hirngewicht (Pat.:1,12,31,64), Mikrogyrie (Pat.:12),kortikale Atrophie (Pat.:14,47),Ventrikeldilatation (Pat.:10,14,60,66,80,90),Erweiterung der Subarachnoidalräume (Pat.:66,87),dilatiertes Velum cysternae (Pat.:47),Hydrocephalus internus bei Aquaeduktstenose (Pat.: 64),hypoplastische frontale Lobuli (Pat.:11,12,31),Hypoplasie bzw Aplasie des Spleniums (Pat.:11,12,64),Verkürzung (Pat.: 64) Hypoplasie (Pat.:12) oder Aplasie (Pat.:11,90) des Corpus callosum,Hypoplasie der Commisura anterior (Pat.:64),teilweise fehlendes Septum pellucidum (Pat.:31),inkomplette Separation der Mamillarkörperchen (Pat.:64),Cavum septi pellucidi (Pat.:88) und prominenter Thalamus (Pat.:31).
Das Kleinhirn bot folgende Auffälligkeiten:Hypoplasie des Cerebellums bzw der Kleinhirnstiele (Pat.:64,80),Deformität (Pat.:64) Asymmetrie (Pat.:12) oder Aplasie (Pat.:10,30) des Kleinhirnwurmes und erhöhtes Kleinhirngewicht (Pat.11,12).

Das Rückenmark war in zwei Fällen pathologisch (Pat.:12,70). Einmal fand sich eine Hypoplasie der spinothalamischen und spinocerebellären Bahnen.
Außerhalb der Autopsien und PEG's zeigte sich noch bei einem Patienten ein Hydrocephalus (Pat.:51) und einmal eine Cortexatrophie (Pat.:16).Dreimal konnte eine Spina bifida occulta, sacrale bzw cervicale (Pat.:3,9,15) festgestellt werden.
Bei den Autopsien der Patienten von Fierro (1977),Cherstvoy (1975),Opitz (1969) und Fine (1968) ergaben sich folgende auffällige,jedoch nicht spezifische Veränderungen des ZNS: Astrogliosis des Pulvinar (Pat.:64),hyperplastische Gliose der Oliven (Pat.:64),leicht fleckige Demyelinisation der weißen Substanz,der cerebellären Pedunkel sowie der cranialen und peripheren Nerven (Pat.:30),diffuser Purkinjezellverfall (Pat.:30),neuronale Degeneration im Nukleus dentatus (Pat.: 30)zirkulatorische und dystrophische Störungen im Cortex und den subcortikalen Ganglien (Pat.:11),Heterotopien der Purkinjezellen (Pat.:11),Purkinjezellverlust (Pat.:12),Hypocellularität im cerebralen Cortex (Pat.:31).
Zusammenfassendkann man sagen,daß es verschiedene makroskopisch und mikroskopisch nachweisbare Gehirnveränderungen gibt.Um jedoch eine Syndromspezifität zu erkennen,sind bislang noch zu wenige Fälle untersucht.

B. Herz- und Kreislaufsystem

Kongenitale Herz- und Kreislauferkrankungen wurden in den berichteten Fällen des Smith-Lemli-Opitz Syndroms zu einem weitaus höheren Prozentsatz,nämlich zu 44,2% (23 von 52 informativen Fällen) beobachtet als es für die Normalpopulation zu erwarten wäre (nach Park,1968;18 auf 1000).Dabei gibt es jedoch keinen konstanten oder spezifischen Defekt.
Als häufigster Befund trat ein Septumdefekt auf (8 Fälle).Dabei handelte es sich viermal um einen Ventrikelseptumdefekt, VSD,(Pat.:26,42,57,75) und ebenfalls viermal um einen Vorhofseptumdefekt,ASD,(Pat.:29,57,67,83).Eine auch des öfteren beobachtete Fehlbildung stellt der,bei sieben Patienten, nachgewiesene,offene Ductus Botalli dar (Pat.:12,21,25,57, 70,79,83).Fünfmal ergaben die Untersuchungen das Vorhanden-

sein einer Pulmonalstenose (Pat.:9,42,45,75,89).Des weiteren konnten folgende kardiovaskulären Anomalien beobachtet werden:
Fallot'sche Tetralogie (Pat.:22),Aortenstenose (Pat.:29), Mitralinsuffizienz (Pat.:67),offenes Foramen ovale (Pat.: 21,25),rotiertes Herz (Pat.:41),präductale Einengung der Aorta (Pat.:88) und aberrante A.subclavia (Pat.:44),hypoplastische und stenotische linke A.renalis (Pat.:70).

C. Urogenitalsystem

Fehlbildungen der Nieren und der ableitenden Harnwege waren von verschiedenster Art und konnten bei 38,8% der Patienten (19 von 49 informativen Fällen) nachgewiesen werden.Informationen über dieses Organsystem gaben die durchgeführten 35 i.v. Pyelogramme und die 15 Autopsien.
Zu den häufigsten Befunden zählten Rotations- und Positionsanomalien der Niere (Pat.:30,42,56,85,86),Hypoplasien der Niere (Pat.:1,29,44,57) und des Ureters (Pat.:70),Duplikationen der Niere (Pat.:43,84) und der intrarenalen Strukturen (Pat.:31,61) sowie Cysten (Pat.:30,31,29,70). Dreimal ergab das Pyelogramm einen vesiko-urethralen Reflux (Pat..42,44,84) und zweimal eine Pyelektasie (Pat.: 56,60).Eine angeborene Hydronephrose bzw Hydroureter waren bei zwei Patienten beschrieben worden (Pat.:11,75).
Ferner traten jeweils nur einmalig auf:eine Hufeisenniere (Pat.:15),eine ektopische Niere (Pat.:75),ein gespaltenes (Pat.31) bzw abnorm geformtes (Pat.:60) Nierenbecken, eine Divertikelbildung im Kelchsystem (Pat.:31) und eine Malformation des Harnwegstraktes mit Stenose der Urethralöffnung (Pat.:9).

D. Gastrointestinaltrakt

Bis auf die Pylorusstenose (s.u.) sind Fehlbildungen des Gastrointestinaltraktes nur selten anzutreffen.Zweimal wurde ein Meckel'sches Divertikel (Pat.:67,79) und einmal eine Hypoplasie der Gallenblase (Pat.:83) bzw der Milz (Pat.:18) beobachtet.Bei einem Patienten fehlte die Milz

sogar ganz (Pat.:12),und bei zwei anderen wurden eine bzw drei akzessorische Milzen gefunden (Pat.:11,79).
Eine Pylorusstenose stellt dagegen einen etwas häufigeren Befund dar.Sie konnte bei 11 Patienten,und zwar lauter Knaben,diagnostiziert werden (Pat.:2,13,15,33,45,53,64,66, 67,85,86).Dieser Prozentsatz von 18,6% (11 von 59 informativen Fällen) liegt weitaus höher als das für die Normalpopulation (Knaben) zu erwartende Verhältnis von 1:200 (Simon,Klinische Pädiatrie,1980).Nur bei fünf Fällen wurde ausdrücklich eine Stenose ausgeschlossen.Bei neun Patienten wurde der Versuch einer Pyloroplastik unternommen.Dabei konnte nur in einem Fall über eine Besserung des Zustandes nach der Operation berichtet werden.

E. Bronchialsystem

An Fehlbildungen des Bronchialsystems wurde nur zweimal autoptisch eine Lappenanomalie der Lunge festgestellt. Dabei handelte es sich bei dem einen Patienten um eine Unterlappung des Lungenmittellappens (Pat.:83),und bei einem anderen um eine rechte Lunge mit nur zwei Lappen (Pat.:64).

5.2.2.5. Dermatoglyphen

Die ausführliche Auswertung der Hautleistenbefunde ergab eine möglicherweise charakteristische Merkmalskombination für das Smith-Lemli-Opitz Syndrom.
Die Ergebnisse der Dermatoglyphenanalyse wurden in einer Tabelle und in einem Phantombild zusammengestellt (s.S. 140 und 141).

Tabelle 2: Hautleisten- und Furchenbefunde beim Smith-Lemli-Opitz Syndrom

Merkmal	Häufigkeit im Patientenkollektiv		Häufigkeit im Normalkollektiv, nach Rodewald, 1974
Fingerbeeren			
-10 Wirbel	10/55	Patienten = 18%	
- 9 Wirbel	5/55	Patienten = 9%	
- 8 Wirbel	7/55	Patienten = 13%	
-mehr als 8 Wirbel	22/55	Patienten = 40%	
-Wirbelanzahl insgesamt	285/550	Fingern = 52%	30,7%
-mehr als 5 Bögen	5/55	Patienten = 9%	
-Bögenanzahl insgesamt	55/550	Fingern = 10%	6,2%
-mehr als 5 Wirbel und/oder Bögen	38/55	Patienten = 69%	
-L^r (außer auf II)	8/55	Patienten = 15%	0,55%
-erhöhter oder erniedrigter TFRC	10/16	Patienten = 62%	
Digitale Triradien			
-beidseits fehlende c-Triradien	3/13	Patienten = 23%	6,8%
Axialer Triradius			
-t' oder t"	33/55	Patienten = 66%	38,7%
Palmabemusterung			
-Hypothenarbemusterung L^u, A^r oder W	11/22	Patienten = 50%	13,2%
-bemusterter Thenar	5/21	Patienten = 24%	6,0%
-bemusterter 2.Interdigitalraum	2/17	Patienten = 12%	3,1%
-bemusterter 3.Interdigitalraum	12/23	Patienten = 52%	38,4%
Furchen			
-typ.Vierfingerfurche	26/43	Patienten = 61%	5,5%
-atyp.,partielle Vff oder Brücke	10/43	Patienten = 23%	
-Sydney line	2/43	Patienten = 5%	
Zehenbeeren			
-mehr als 5 Bögen	3/ 4	Patienten ="75%"	16,6%
Halluxbemusterung	14/24	Patienten = 58%	27,3%
-A^t auf dem Hallux	5/24	Patienten = 21%	

Abb.89: Phantombild des Hautleisten- und Furchenbefundes bei Smith-Lemli-Opitz Patienten

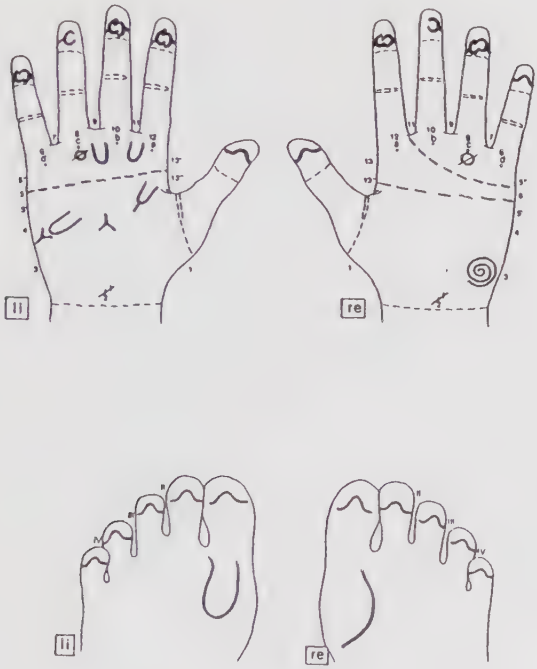

Damit wurden folgende Auffälligkeiten bezüglich der Dermatoglyphen für das Smith-Lemli-Opitz Syndrom gefunden:

- erhöhte Anzahl von Wirbeln auf den Fingerbeeren
- erhöhte Anzahl von Bögen auf den Fingerbeeren
- erhöhte Anzahl radialer Schleifen auf anderen als den 2.Fingerbeeren
- erniedrigte Anzahl ulnarer Schleifen auf den Fingerbeeren
- erniedrigte oder erhöhte Gesamtleistenzahl (TFRC)
- häufig fehlender c-Triradius
- distale axiale Triradien t' oder t"
- bemusterter Thenar,Hypothenar,2. und 3. IDF

- Vierfingerfurche (klassische und Sonderformen)
- erhöhte Anzahl von Bögen auf den Zehenbeeren
- bemusterter Hallux
- tibiales Bogenmuster auf dem Hallux

Die hier gewonnenen Prozentzahlen weichen in einigen Fällen von denen,durch Schaumann 1976 und Preus 1972 publizierten Daten ab.So wurde hier eine geringere Häufung von Bögen und eine etwas größere Häufung von Wirbeln und radialen Schleifen festgestellt.Das Vorkommen der Vierfingerfurche lag mit 61% zwischen den von Schaumann (78,4%) und Preus (53%) angegebenen Zahlen.Das tibiale Bogenmuster auf dem Hallux konnte nur in 21% und nicht wie bei Preus in 31% gefunden werden. Ein gegensätzliches Ergebnis brachte die Auswertung der Bemusterung der Palma.Schaumann fand eine verminderte Musteranzahl auf dem Hypothenar (18,2%),dem 3. und 4.Interdigitalraum (36,4% bzw 25%),während unsere Auswertungen eine erhöhte Musteranzahl für Hypothenar,2. und 3. Interdigitalraum ergaben.

5.2.3. Zusammenfassung der Syndrommerkmale für das Smith-Lemli-Opitz Syndrom

Da die Erkennung von Musterkombinationen einzelner Merkmale bei der Diagnostik von Dysmorphiesyndromen entscheidend ist, wurde der Versuch gemacht, die Kombination syndromspezifischer Merkmale für das Smith-Lemli-Opitz Syndrom in übersichtlicher Form auf verschiedene Weise darzustellen.

5.2.3.1. Das "Phantombild" des Smith-Lemli-Opitz Syndroms

Da kaum ein Patient alle typischen facialen Dysmorphiezeichen in sich vereinigen kann, wurde der Versuch gemacht, ein "Phantombild" des Syndroms zu erstellen, das als bildliche Darstellung "auf einen Blick" die wesentlichen Merkmale vermittelt.
Dazu wurden zum einen die von uns gefundenen charakteristischen morphologischen Merkmale der Craniofacies zeichnerisch zusammengesetzt. Zum anderen wurden die Gesichter von acht typisch erscheinenden Patienten aus der Literatur in einer Photographie übereinanderprojeziert, so daß ein "Summenbild" des Syndroms entstand (Methode nach Leiber, 1981). Die Photographien wurden dazu nach Qualität und möglichst genauer Übereinstimmung der Darstellung ausgewählt.
(siehe Abb. 90 und 91, S. 144 und 145)

Abb.90: Zeichnerisches"Phantombild" des Smith-Lemli-Opitz Syndroms

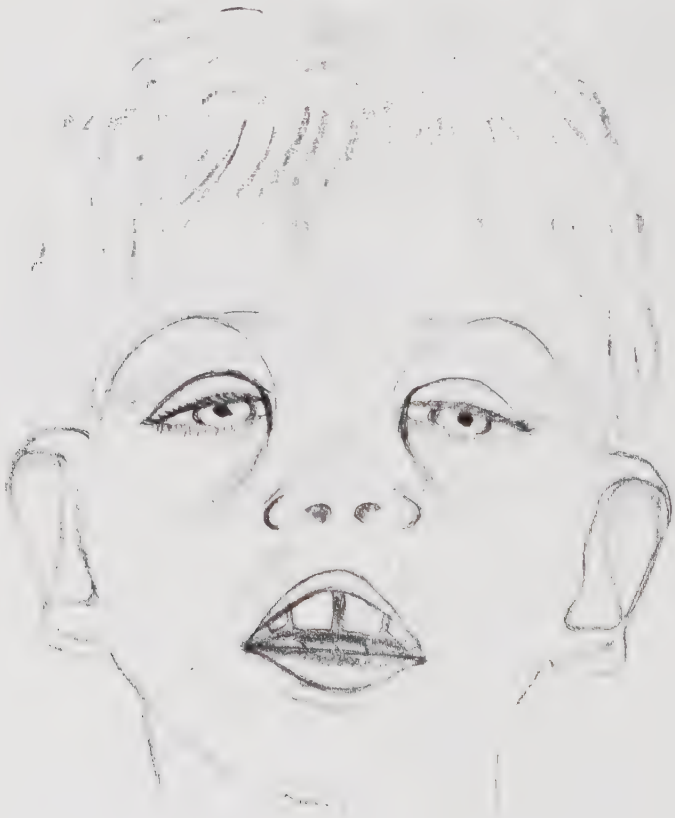

Abb.91: Photographisches "Phantombild" des Smith-Lemli-Opitz Syndroms

5.2.3.2. Das "Photometrieprofil" des Smith-Lemli-Opitz Syndroms

Um die typischen Abweichungen der photometrischen Meßwerte des Smith-Lemli-Opitz Patientenkollektivs vom Normalkollektiv zusammenzufassen, wurde ein "Photometrieprofil" angefertigt. Diesem Profil wurde ein genormter Normal- und Grenzbereich zugrundegelegt. In diesen wurden relativ zu den Perzentilen des Normalkollektivs für alle Indices jeweils die Meßwerte der 50. Perzentile, sowie der größte und kleinste Wert des Smith-Lemli-Opitz Patientenkollektivs durch Punkte gekennzeichnet. Man erhielt dadurch eine Graphik, in der man sehr gut die Verschiebung der Meßpunkte und ihre Streubreite im Vergleich zum Normalkollektiv ablesen kann (siehe Abb.92, S.146).

Abb.91a: Die,dem photographischen Phantombild zugrundeliegenden,acht Photographien.

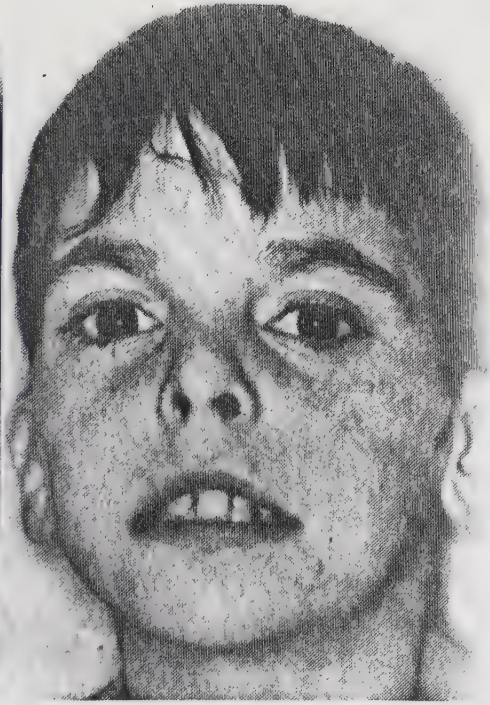

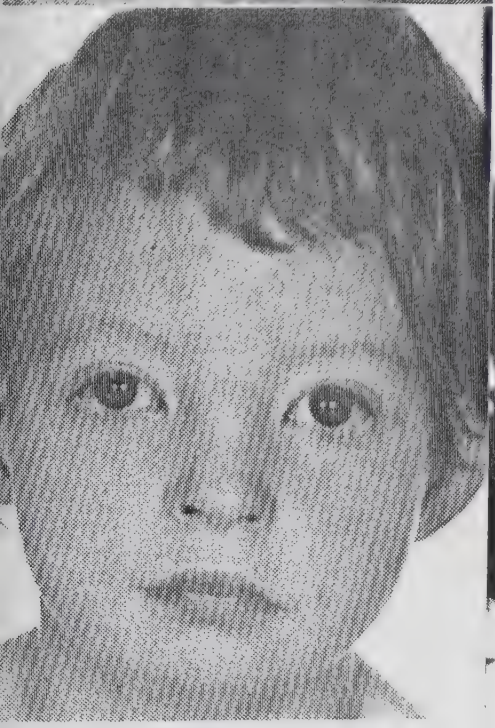

Abb.92:"Photometrieprofil"



5.2.3.3. Die "Syndromkarte" des Smith-Lemli-Opitz Syndroms

Um einen Überblick über die geschilderten, häufig auftretenden Merkmale des Smith-Lemli-Opitz Syndroms zu gewinnen, wurden alle Auffälligkeiten noch einmal systematisch zusammengefaßt und aufgelistet in einem Merkmalskatalog bzw einer Syndromkarte.
Zur besseren Orientierung wurde eine Unterteilung in zehn verschiedene Bereiche vorgenommen:

A: Prä- und Perinatalanamnese
B: Entwicklung und Krankengeschichte
C: Craniofaciale Dysmorphien
- C_1: Kopf/Schädel und Gesicht allgemein
- C_2: Augenregion
- C_3: Nasenregion
- C_4: Mundregion
- C_5: Ohrregion

D: Stamm und Organsysteme
E: Extremitäten
F: Dermatoglyphen

Jeder Bereich enthält eine Aufzählung der typischen Merkmale mit Häufigkeitsangaben. Entsprechend dem Schwerpunkt der Arbeit wurde die craniofacialen Dysmorphiezeichen auf der "Syndromkarte" in der Mitte angeordnet.
Mit dieser "Syndromkarte" kann die Diagnosestellung erleichtert werden, indem man die, für bestimmte Patienten zutreffenden Merkmale kennzeichnet und dadurch Übereinstimmungen oder Abweichungen vom typischen Syndrombild erkennt.

Abb.93: DAS SMITH-LEMLI-OPITZ SYNDROM

A. Pra- und Perinatalanamnese

intrauterine Wachstumsverzögerung	39%
schwache Kindsbewegungen	58%
Frühgeburt	19%
Steißlage	38%
schrilles Schreien	12%

B. Entwicklung und Krankengeschichte

Minderwuchs	82%
Untergewicht	83%
starke geistige Retardierung	96%
starke psychomotorische Retardierung	97%
retardiertes Knochenalter	72%
Ernährungsschwierigkeiten	91%
häufige respiratorische Infekte	45%
abnormer Muskeltonus	90%
Krämpfe, abnormes EEG	87%

C1. Kopf/Schädel und Gesicht allgemein

Mikrocephalie	69%
abnorme Kopfform	19%
schmale Stirn	12%
prominente Sutura metopica	10%
hohes Mittelgesicht	50%
dicke Backen	80%

C2. Augenregion

Hyperteleorismus	67%
Epicanthus	57%
antimongoloide Lidspaltenachsenstellung	36%
mongoloide Lidspaltenachsenstellung	16%
breite Lidspalten	44%
Ptosis	77%
Exophthalmus	24%
Strabismus	41%
Katarakt	12%
Weichteilschwellung über dem Oberlid	48%
spärliche Augenbrauen	56%
diffuse Augenbrauen	67%
schmale Augenbrauen	20%
hoch verlaufende Augenbrauen	41%
lateral abfallende Augenbrauen	35%

C3. Nasenregion

breite Nasenwurzel	71%
breiter Nasenrücken	28%
flacher Nasenrücken	67%
große Nasenspitze	43%
runde Nasenspitze	28%
großer Nasenflügelabstand	46%
breite ausladende Nasenflügel	39%
dickwandige Nasenflügel	33%
evertierte Nasenbodenebene	18%
evertierte Nasenlöcher	86%
kleine Nasenlöcher	34%
runde Nasenlöcher	52%
breites Nasenseptum	28%

C4. Mundregion

prominente Integumentaloberlippe	29%
nach hinten geneigte Integumentaloberlippe	41%
konvexe Integumentaloberlippe	23%
verstrichene Philtrumsäulen	50%
breite Mundspalte	28%
invertierte Schleimhautoberlippe	53%
bogenförmige Schleimhautoberlippe	44%
fehlender Philtrumeinschnitt	54%
evertierte Schleimhautunterlippe	37%
horizontal verlaufende Schleimhautunterlip.	30%
retrahierte Schleimhautunterlippe	62%
hoher Gaumen	48%
schmaler Gaumen	21%
Gaumenspalte	29%
breite Zahnleisten	54%
weitstehende Zähne	58%
unregelmäßige Zahnstellung	17%
Makrodontie (obere Schneidezähne)	68%
kurze Integumentalunterlippe	56%
mandibulare Mikrognathie	33%
mandibulare Retrognathie	38%
flaches Kinn	76%

C5. Ohrregion

lange Ohren	27%
breite Ohren	31%
nach hinten geneigte Ohren	44%
tiefsitzende Ohren	25%
abstehende Ohren	55%
breiter aufsteigender Helixrand	38%
schmaler absteigender Helixrand	39%
gewinkelter Helixrand	14%
prominentes Corpus anthelicis	37%
schmales Corpus anthelicis	33%
nach hinten ausgezogenes Corpus anthelicis	49%
breites Crus superior anthelicis	32%
flaches Crus superior anthelicis	44%
breite Scapha	43%
hypoplastischer Tragus	55%
breiter Antitragus	45%
breite Incisura intertragica	47%
rechteckig angewachsener Lobulus	21%
abstehender Lobulus	36%

D. Stamm

kurzer Hals	19%
schmale Schultern	10%
Trichterbrust	6%
weitstehende Mamillen	13%
sacrales, pränatales Grübchen	25%
kleiner Penis	42%
Hypospadie	68%
hypoplastisches Skrotum	27%
Scrotum bifidum	18%
kleine Hoden	20%
ZNS-Defekte	88%
angeborene Herzfehler	44%
Pylorusstenose	19%
Hernien	14%
Rectusdiastase	7%
Urogenitalsystem - Fehlbildungen/Anomalien	39%
Kryptorchismus	66%

E. Extremitäten

Finger- und Zehenüberlagerungen	19%
Beugekontrakturen	18%
Polydaktylie	32%
Brachydaktylie	21%
Klinodaktylie	26%
proximal implantierte Daumen	10%
hypoplastischer Thenar	8%
Hüftgelenksdislokation	8%
Klumpfuß	8%
Metatarsus adductus	13%
Hallux valgus	14%
Syndaktylie	75%

F. Dermatoglyphen

erhöhte Anzahl von Wirbeln auf den Fingerbeeren	40%
erhöhte Anzahl von Bögen auf den Fingerbeeren	9%
erhöhte Anzahl von radialen Schleifen auf anderen als den 2. Fingerbeeren	15%
erniedrigte Anzahl von ulnaren Schleifen auf den Fingerbeeren	
erhöhter oder erniedrigter TFRC	62%
häufig fehlender digitaler c-Triradius	23%
distale axiale Triradien t' und t"	66%
bemusterter Thenar, Hypothenar, 2. und 3. Interdigitalraum (24%, 50%, 12% bzw 52%)	
Vierfingerfurche und Sonderformen	88%
bemusterter Hallux	58%
tibiales Bogenmuster auf dem Hallux	21%
erhöhte Anzahl von Bögen auf den Zehenbeeren	75%

Abb.94: DAS SMITH-LEMLI-OPITZ SYNDROM

SYNDROMKARTE

A intrauterine Wachstumsverzögerung 25/65 39%	schwache Kindsbewegungen 11/19 58%	Frühgeburt 14/75 19%	Steißlage 12/32 38%	schrilles Schreien 9/77 12%			
B Minderwuchs 55/67 82%	C1 Mikrocephalie 58/84 69%	abnorme Kopfform 16/84 19%	schmale Stirn 10/84 12%	prominente Sutura metopica 8/84 10%	hohes Mittelgesicht 50%	dicke Backen 43/52 80%	D kurzer Hals 16/84 19%
Untergewicht 57/69 83%							schmale Schultern 8/84 10%
starke geistige Retardierung 70/73 96%	C2 Hypertelorismus 67% 32/56 57%	Epicanthus 32/56 57%	mongoloide (16%) oder antimongoloide (36%) Lidachse	breite Lidspalten 44%	Ptosis 40/52 77%	Exophthalmus 9/37 24%	Trichterbrust 5/84 6%
starke psychomotorische Retardierung 71/73 97%	Strabismus 34/84 41%	Katarakt 10/84 12%	Weichteilschwellung über dem Oberlid 24/50 48%	spärliche Augenbrauen 33/59 56%	diffuse Augenbrauen 28/42 67%	schmale Augenbrauen 10/49 20%	weitstehende Mamillen 11/84 13%
retardiertes Knochenalter 26/36 72%	hoch verlaufende Augenbrauen 22/54 41%	lateral abfallende Augenbrauen 16/46 35%					sacrales, präanales Grübchen 21/84 25%
Ernährungsschwierigkeiten 59/65 91%							kleiner Penis 29/56 42%
häufige respiratorische Infektionen 33/73 45%	C3 breite Nasenwurzel 40/56 71%	breiter Nasenrücken 13/47 28%	flacher Nasenrücken 24/36 67%	große Nasenspitze 23/54 43%	runde Nasenspitze 15/52 28%	großer Nasenflügelabstand 46%	Hypospadie 38/56 68%
abnormer Muskeltonus 50/56 90%	breit ausladende Nasenflügel 22/56 39%	dickwandige Nasenflügel 18/54 33%	evertierte Nasenbodenebene 18%	evertierte Nasenlöcher 51/59 86%	kleine Nasenlöcher 18/53 34%	runde Nasenlöcher 27/52 52%	hypoplastisches Skrotum 15/56 27%
Krämpfe, abnormes EEG 34/39 87%	breites Nasenseptum 14/50 28%						Scrotum bifidum 10/56 18%
							kleine Hoden 11/56 20%
	C4 prominente Integumentaloberlippe 29%	nach hinten geneigte Integumentaloberlippe 41%	konvexe Integumentaloberlippe 7/30 23%	verstrichene Philtrumsäulen 26/52 50%	breite Mundspalte 28%	invertierte Schleimhautoberlippe 28/53 53%	Kryptorchismus 37/56 66%
	bogenförmige Schleimhautoberlippe 24/56 44%	fehlender Philtrumeinschnitt 23/53 54%	evertierte Schleimhautunterlippe 20/54 37%	horizontal verlaufende Schleimhautunterlippe 20/52 30%	retrahierte Schleimhautunterlippe 18/29 62%	hoher Gaumen 40/84 48%	ZNS-Defekte 15/17 88%
	schmaler Gaumen 18/84 21%	Gaumenspalte 24/84 29%	breite Zahnleisten 45/84 54%	weitstehende Zähne 49/84 58%	unregelmäßige Zahnstellung 14/84 17%	Makrodontie (obere Schneidezähne) 19/28 68%	angeborene Herzfehler 23/48 44%
	kurze Integumentalunterlippe 10/18 56%	mandibuläre Mikrognathie 33%	mandibuläre Retrognathie 38%	flaches Kinn 28/37 76%			Pylorusstenose 11/59 19%
	C5 lange Ohren 22%	breite Ohren 31%	nach hinten geneigte Ohren 44%	tiefsitzende Ohren 25%	abstehende Ohren 27/49 55%	breiter auf steigender Helixrand 12/42 38%	Hernien 12/84 14%
	schmaler absteigender Helixrand 16/41 39%	gewinkelter Helixrand 5/35 14%	prominentes Corpus anthelicis 13/35 37%	schmales Corpus anthelicis 11/33 33%	nach hinten ausgezogenes Corpus anth. 16/33 49%	breites Crus sup. anthelicis 10/31 32%	Rektusdiastase 6/84 7%
	flaches Crus sup. anthelicis 14/32 44%	breite Scapha 13/30 43%	hypoplastischer Tragus 21/38 55%	breiter Antitragus 17/38 45%	breite Incisura intertragica 18/38 47%	rechteckig angewachsener Lobulus 9/42 21%	Urogenitalsystem Fehlbildg./Anomalie 19/49 39%
	abstehender Lobulus 15/42 36%						
E Finger- und Zehenüberlagerungen 16/84 19%	Beugekontrakturen 15/84 18%	Polydaktylie 27/84 32%	Brachydaktylie 18/84 21%	vermehrt Wirbel auf den Fingerbeeren 22/55 40%	vermehrt Bogen auf den Fingerbeeren 5/55 9%	vermehrt radiale Schleifen auf d. Fingerbeeren 8/55 15%	vermindert F. ulnare Schleifen auf d. Fingerbeeren
Klinodaktylie 22/84 26%	proximal implantierte Daumen 8/84 10%	hypoplastischer Thenar 7/84 8%	Hüftgelenksdislokation 7/84 8%	erhöhter oder erniedrigter TFRC 10/16 62%	häufig fehlender digitaler c-Triradius 3/13 23%	distaler axialer Triradius t', t'' 33/50 66%	bemusterter Thenar, Hypothenar, 2. und IDF (24, 50, 1. bzw. 52)
Klumpfuß 7/84 8%	Metatarsus adductus 11/84 13%	Hallux valgus 12/84 14%	Syndaktylie 63/84 75%	Vierfingerfurche und Sonderformen 38/43 88%	bemusterter Hallux 14/24 58%	tibiales Bogenmuster auf dem Hallux 5/24 21%	vermehrt Bogen auf den Zehenbeeren 4/1 25%

5.2.4. Die genetische Beratung beim Smith-Lemli-Opitz Syndrom

5.2.4.1. Prognose

a) Die Lebenserwartung

Die Prognose für Patienten mit Smith-Lemli-Opitz Syndrom ist nicht sehr günstig.Von den 84 Patienten waren 24,das sind 28,6%,bei Veröffentlichung des jeweiligen Artikels schon verstorben.Der Tod war bei 20 Kindern bereits vor dem zweiten Lebensjahr eingetreten,darunter eine Totgeburt.Das durchschnittliche Alter zum Zeitpunkt des Todes betrug etwa 14,9 Monate.
Es kann deshalb davon ausgegangen werden,daß die Sterblichkeit im Säuglingsalter am höchsten ist,die Lebenserwartung dann jedoch mit zunehmenden Alter ansteigt.Der älteste Patient ist 23 Jahre alt.
In fünf Fällen wird als alleinige Todesursache eine schwere Pneumonie angegeben.An den Folgen einer Malnutrition mit Dehydratation starben zwei (Pat.:14,30) und an einem Vitium cordis drei (Pat.:21,29,83) Kinder.In vielen Fällen lag aber auch eine Kombination mehrerer Todesursachen vor: Pneumonie und Vitium cordis (Pat::57, 64),Malnutrition mit Pneumonie und/oder Vitium cordis (Pat.:17,67),kardiorespiratorisches Versagen (Pat.:78,1), viraler Infekt der Lunge und der Meningen (Pat.:31),E.coli Sepsis mit Pneumonie,Pyelonephritis und Meningoencephalitis (Pat.:70).

b) Die Sozialisierung

Fast alle Patienten mit Smith-Lemli-Opitz Syndrom sind psychomotorisch und geistig so schwer retardiert,daß sie ihr ganzes Leben pflegebedürftig bleiben.Über eine einzige Ausnahme wird bei Lowry und Yong (1980) berichtet. Das von ihnen untersuchte Geschwisterpaar (Pat.:57,58) war in der Lage zuerst eine normale und später eine Sonderschule zu besuchen.Allerdings bestehen von unserer Seite her Zweifel an der Diagnose dieser Patienten (siehe Diskussion).

c) Die Fertilitöt

Bei den bisherigen Patienten mit Smith-Lemli-Opitz Syndrom handelt es sich zum überwiegenden Teil um Kinder im nicht fortpflanzungsfähigen Alter,so daß keine präzisen Aussagen über den Ablauf der Pubertät und eine mögliche Fertilität gemacht werden können.
Bei einem 20-jährigen Patienten von Hoefnagel (1969) bestanden Hypogonadismus und Hypogenitalismus.Es konnte ein Fehlen von Spermatogonien und Leydigzellen,sowie ein niedriger Testosteronspiegel im Plasma und niedrige Gonadotropine im Urin nachgewiesen werden.Hoefnagel führte dies auf einen eventuellen Defekt im hypothalamischen, hypophysären System zurück.
Ein 17-jähriges Mädchen,von Lowry und Yong (1980)vorgestellt,hatte mit 13 Jahren die Menarche und gebar mit $15^1/_2$Jahren sogar ein gesundes Kind.Auch der Bruder wies angeblich eine normale sexuelle Entwicklung auf.Aber wie oben erwähnt (s.S.150) rechnen wir diese beiden Fälle nicht zu den eindeutigen und typischen Fällen des Smith-Lemli-Opitz Syndroms.

5.2.4.2. Stammbaumanalyse und Genetik

Eine Chromosomenaberration konnte bei keinem der publizierten Fälle und auch bei keinem unserer vier eigenen Patienten nachgewiesen werden.
Zur Klärung der Frage des Vererbungsmodus wurden alle bisher publizierten Stammbäume,die eine genetische Belastung für das Smith-Lemli-Opitz Syndrom erkennen lassen,zusammengestellt.Um zu möglichst genauen Ergebnissen zu kommen,wurden folgende familiäre Fälle,deren Zuordnung zum Syndrom uns nicht gesichert erschien (siehe Diskussion),nicht in der Auswertung berücksichtigt:

Blair,1966,Fall:1 und 2;
Cherstvoy,1975,Fall:2;
Dallaire,1969,Fam.:I,II und IV;
Lowry,1980,Fall:1 und 2;
Opitz,1969,Fall:4,5,6,7,8,9,10,11;

Die Stammbaumanalyse ergab folgende Ergebnisse (siehe Abb.:95, S.153):

a) 6/48 Stammbäumen von Familien mit gesichertem Smith-Lemli-Opitz Syndrom weisen auf einen autosomal rezessiven Erbgang hin,wegen des Auftretens von Geschwisterfällen innerhalb einer Familie und gesunden Eltern (siehe Stammbäume "1").

b) 2/48 Stammbäumen weisen auf einen autosomal rezessiven Erbgang hin,wegen elterlicher Konsanquinität (siehe Stammbäume "2").

c) 7/48 Stammbäumen zeigen bei Familienangehörigen (Geschwistern oder Eltern) Anomalien,die zum Formenkreis des Smith-Lemli-Opitz Syndroms gehören (Ptosis,Epicanthus, Hypertel orismus,Syndaktylie,Hypospadie,Fußdeformitäten) (siehe Stammbäume "3").

Unter der Annahme eines autosomal recessiven Erbleidens muß mit einem Wiederholungsrisiko von 25%,in Familien mit einem Smith-Lemli-Opitz Kind gerechnet werden.
Eine pränatale Diagnostik ist nicht möglich.

Abb.95: Zusammenstellung informativer Stammbäume

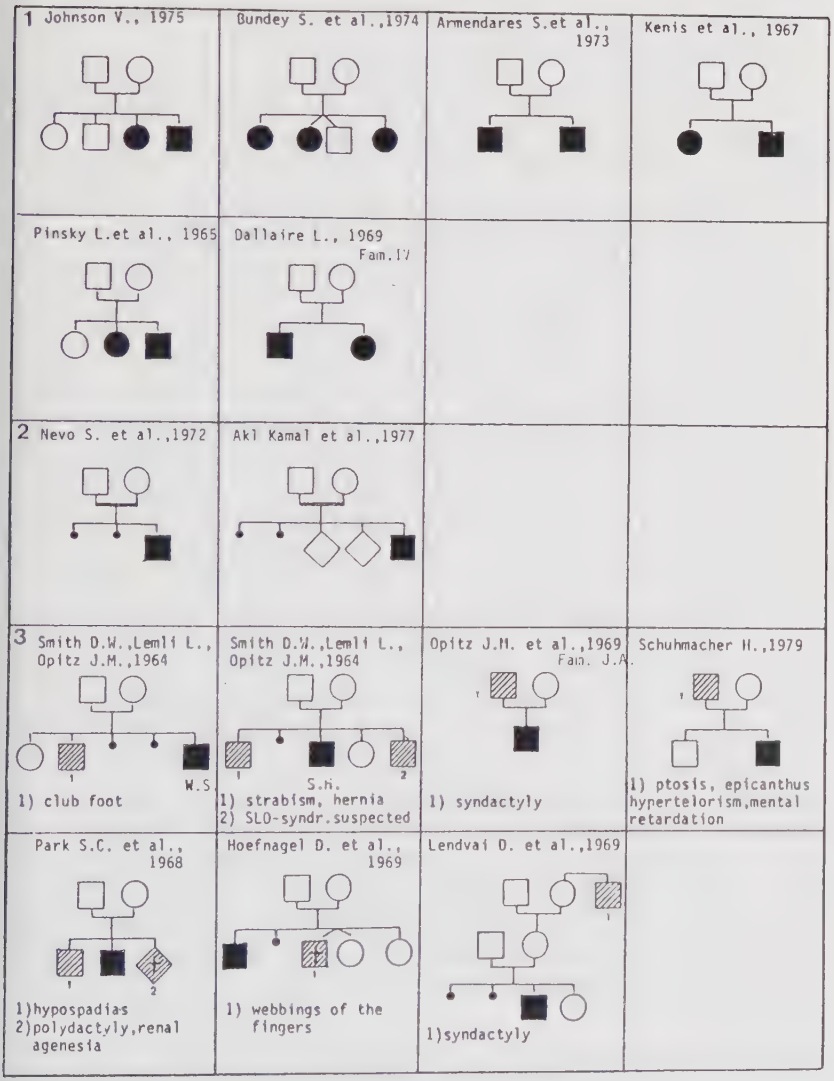

6. DISKUSSION

6.1. Problematik der Literaturauswertung

Die Erstellung eines syndromspezifischen Merkmalkatalogs anhand von publizierten Literaturfallberichten,wie sie in dieser Arbeit erfolgte,stößt zwangsläufig auf eine Reihe von Problemen.
Die Beurteilung von Phänotypmerkmalen unterliegt sehr stark den subjektiven Beurteilungskriterien des jeweiligen Untersuchers.Dieses Problem konnte zumindest für die craniofacialen Dysmorphiezeichen zum Teil gelöst werden: erstens durch die systematische Neubeschreibung der Patientenphotos und die dadurch ermöglichte Überprüfung des Vorhandenseins bzw Fehlens eines Merkmals,zweitens durch die angewandte einheitliche Nomenklatur und drittens durch die Anthropometrie. Dies soll jedoch nicht heißen,daß es uns in jedem Fall gelungen ist,eine subjektive Beurteilung völlig auszuschließen. Die Beschreibung und Beurteilung von Photos stellt sicherlich auch eine Fehlerquelle dar,da diese als zweidimensionale Abbildungen Eindrücke verfälschen können und zugleich nur den Ausdruck eines Augenblicks festhalten.Auch an der anthropometrischen Methode muß als Kritik noch aufgeführt werden,daß die Normwerte dazu aus einem Kollektiv von Kindern aus der süddeutschen Bevölkerung erstellt wurden,während die danach beurteilten Literaturpatienten aus allen möglichen Weltregionen und Rassen stammen.Bei unserer Neubefundung mußten auch leider Literaturfälle ohne photographische Dokumentation bei der Beurteilung der craniofacialen Dysmorphien unberücksichtigt bleiben.Dennoch glauben wir,daß es uns gelungen ist,aufgrund der ausgewählten,gut dokumentierten Literaturfalle,einen repräsentativen und umfassenden Katalog der syndromspezifischen Dysmorphiezeichen der Craniofacies zu erhalten.

Die übrigen nicht überprüfbaren klinischen und anamnestischen Daten wurden zum Teil auf die Gesamtfallzahl (n=84) bezogen. Dadurch ergaben sich niedrigere Häufigkeiten,als es vielleicht

der Wirklichkeit entspricht,da auch Fälle miteinbezogen wurden,die überhaupt keine Angaben über die jeweilige Auffälligkeit enthielten,d.h. in denen der Patient möglicherweise gar nicht auf dieses Merkmal hin genauer untersucht oder betrachtet worden ist.
Bei einigen klinischen Befunden,z.B. Fehlbildungen des Urogenitalsystems,EEG-Abnormalitäten,ZNS-Defekten sowie Dermatoglyphen wurde die Merkmalshäufigkeit jeweils nur auf die Anzahl der Fälle bezogen,die Angaben zu den entsprechenden Befunden enthielten.Ansonsten wäre bei diesen Merkmalen die Prozentzahl insgesamt viel zu niedrig ausgefallen,als es für das Merkmal zu erwarten wäre.So käme man z.B. bei den Fehlbildungen und Anomalien des Urogenitalsystems (z.B.Doppelniere) auf eine Häufigkeit von 22,6% bezogen auf die Gesamtfallzahl.Dies erscheint aber zu niedrig,denn in vielen Fällen war keine urologische Diagnostik durchgeführt worden,die eine symptomlose Fehlbildung hätte aufdecken können.So wurden zur Berechnung nur Fälle herangezogen,bei denen auch eine gezielte Nierendiagnostik erfolgt war.Auf diese Weise erhielt man eine Prozentzahl von 42% (19 von 45).Dieser Wert,so kann man nun wieder sagen,liegt etwas zu hoch,da eine Diagnostik natürlich bevorzugt bei solchen Patienten durchgeführt wurde, bei denen schon aus klinischer Sicht her ein Defekt zu erwarten war.Deshalb wird der wahre Wert wohl zwischen 23% und 42% anzunehmen sein.

Eine weitere Ungenauigkeit beruht darauf,daß in die Literaturauswertung alle bis 1982 publizierten Fallberichte eingingen,ohne eine Vorauswahl zu treffen.Das bedeutet,daß auch Patienten berücksichtigt wurden,die nach Aufstellung des Syndromkatalogs als nicht sichere,d.h. fragliche Smith-Lemli-Opitz Fälle betrachtet werden müssen.Durch Weglassen dieser fraglichen Literaturfälle,wie sie unter 6.2.4 diskutiert werden,hätte man ein noch besser abgrenzbares Syndrombild erhalten.

Insgesamt kommen wir zu dem Schluß,daß die Häufigkeitsangaben der einzelnen Merkmale nur einen groben Überblick und eine Orientierung geben können.Sie ermöglichen,die einzelnen

Auffälligkeiten in ihrer Wertigkeit einzustufen und zu entscheiden,ob sie in die syndromtypische Merkmalskombination miteinbezogen werden sollen.
Es wäre zu begrüßen,wenn in Zukunft bei mehr Patienten mit Dysmorphiesyndromen eine genaue und systematische Befunderhebung durchgeführt würde,so wie es bei unseren eigenen vier Patienten gezeigt wurde.Dann nämlich könnten die Häufigkeitsangaben über syndromspezifische Merkmale präzisiert werden und erhielten eine bessere Aussagekraft.

6.2. Diskussion der Phanotypdiagnostik

6.2.1.Allgemeine Problematik bei der Panotypdiagnostik

Die früher angewandte "Leitsymptomdiagnostik" wurde aufgrund der Erfahrung,daß die charakteristischen Leitsymptome eines Dysmorphiesyndroms bei einem Patienten mit dieser Erkrankung durchaus fehlen können,d.h. nicht obligat vorhanden sind, verlassen (z.B. Fehlbildungen des männlichen Genitale beim Smith-Lemli-Opitz Syndrom).An dessen Stelle tritt heute die sog. "Phänotypdiagnostik",die angewandt werden kann,wenn durch eine spezifische Musterkombination von Merkmalen ein Dysmorphiesyndrom so charakterisiert werden kann,daß eine Abgrenzung von anderen Krankheitsbildern möglich ist.
Dabei ist wichtig,daß man eine exakte Phänotypanalyse durchführt und sich nicht auf eine "Blickdiagnose",d.h. ein subjektives Abwägen von Ähnlichkeiten,mit der man oft nur Lehrbuchfälle diagnostizieren kann,verläßt.Zu diesem Zweck ist eine genaue Definition und einheitliche Bezeichnung von Dysmorphiezeichen nötig,wobei es nicht ganz einfach ist eine scharfe Grenze zwischen "normal" und "dysmorph" für einzelne Merkmale zu ziehen.So müssen zur Phänotypdiagnose die,bei einem Patienten vorhandenen oder fehlenden syndromtypischen Merkmale sorgfältig gesammelt werden,um dann gewissenhaft zu entscheiden,ob die für das Syndrom geforderte spezifische Merkmalskombination tatsächlich vorliegt bzw zur Diagnose ausreicht.Zur Erleichterung wurde dazu der sog. "Syndromwert" geschaffen,der unter 6.2.2. näher erläutert wird.

Da aber bei den nicht-chromosomalen Dysmorphiesyndromen im Gegensatz zu den chromosomalen Dysmorphiesyndromen, bei denen die Diagnose laborchemisch gesichert werden kann, der letzte Beweis, daß die Zuordnung zu einem bestimmten Syndrom zutrifft, nicht gegeben werden kann, bleibt hier die Pänotypdiagnostik subjektiv und damit angreifbar. Phänotypdiagnosen können nicht mit der Präzision von Labordiagnosen verglichen werden, dennoch stellen sie eine unentbehrliche Hilfe bei der Zuordnung von Patienten zu einem bestimmten nicht-chromosomalen Dysmorphiesyndrom dar.

6.2.2. Der Syndromwert des Smith-Lemli-Opitz Syndroms

Eine Möglichkeit die Diagnose eines Smith-Lemli-Opitz Syndroms zu überprüfen ist der sog. Syndromwert: den einzelnen zum Syndrom gehörigen Merkmalen wurden entsprechend ihrer Häufigkeit in einem Kollektiv von 55 gut dokumentierten der 90 Literaturfällen Punktwerte verliehen. Die zusammengezählten Punkte sämtlicher Merkmale ergeben den Wert für ein 100%-iges Syndrombild, den sog. Syndromindex (=Idealwert). Beim Smith-Lemli-Opitz Syndrom wurde er auf "1724" bei Knaben und auf "1537" bei Mädchen berechnet. Der Unterschied erklärt sich aus den Anomalien des äußeren Genitales bei den männlichen Patienten. Bewußt wurden die klinischen Merkmale relativ zu den craniofacialen Dysmorphien unterbewertet, um zu prüfen, ob anhand des Gesichts eine Einheit der Patienten feststellbar ist.
Für jeden Patienten kann somit der individuelle Index aufgrund seiner Daten aufgestellt werden und dann durch Betrachtung der Differenz zur höchsten erreichbaren Punktzahl, die Diagnose gesichert oder in Frage gestellt werden.

6.2.3. Zuornung der eigenen vier Fälle zum Smith-Lemli-Opitz Syndrom

Da es sich bei den meisten Kindern mit nicht-chromosomalen Dysmorphiesyndromen nicht um ein klassisches, auf den ersten Blick erkennbares Syndrombild mit allen typischen Merkmalen

handelt,ist es nötig jede vermutete Phänotypdiagnose genau zu überprüfen,und sie zu sichern oder wo nötig in Frage zu stellen.
So ist es auch bei unseren vier eigenen Patienten erforderlich,eine Einzelfalldiskussion durchzuführen.Dafür gab der von uns entworfene Syndromkatalog,die Syndromkarte und der Syndromwert des Smith-Lemli-Opitz Syndroms die notwendige Voraussetzung.Es kann anhand der Zusammenstellung jeder Fall bezüglich des Vorhandenseins oder Fehlens syndromspezifischer Merkmale untersucht werden,und eventuell zusätzliche nicht zum Syndrom gehörige Merkmale herausgestellt werden.Zur Veranschaulichung haben wir die bei den einzelnen Patienten gefundenen syndromtypischen Auffälligkeiten auf der Smith-Lemli-Opitz Syndromkarte markiert.

6.2.3.1. Fall I: Verena K.

a) Zusammenstellung der Merkmale (siehe Tabelle 3,S.159 und 160)

b) markierte Syndromkarte der Patientin K.V. (siehe Abb.96, S.161)

c) Syndromwert der Patientin K.V.
Der Index für die Patientin berechnete sich zu 1074 Punkten, das sind 69,9% der maximal erreichbaren Punktzahl für Mädchen.Die Patientin zählt damit zu den typischsten Fällen des Smith-Lemli-Opitz Syndroms (siehe dazu auch Kapitel 6.2.4.,Tabelle 7).

Tabelle 3: Merkmale der Patientin K.V.

SYNDROMTYPISCHE MERKMALE		ZUSÄTZLICHE MERKMALE
VORHANDEN	FEHLEND	
Pra- und Perinatalanamnese		
Frühgeburt schrilles Schreien	Intrauterine Wachstumsverzögerung schwache Kindsbewegungen Steißlage	Hydramnion postpartale Atemstörung
Entwicklung und Krankengeschichte		
Minderwuchs Untergewicht starke geistige Retardierung starke psychomotorische Retardierung retardiertes Knochenalter häufige respiratorische Infekte Ernährungsschwierigkeiten abnormer Muskeltonus (Hypertonie) Krämpfe, abnormes EEG		verzögerter Fontanellenschluß fehlende akustische und optische Reaktionen
Kopf/Schädel und Gesicht allgemein		
Mikrocephalie abnorme Kopfform (Hyperdolichocranie) schmale Stirn prominente Sutura metopica dicke Backen	hohes Mittelgesicht	
Augenregion		
Hypertelearismus Abweichung von der Lidspaltenachsenstellung (mongoloid) breite Lidspalten Ptosis Strabismus Weichteilschwellung über dem Oberlid diffuse Augenbrauen lateral abfallende Augenbrauen	Epicanthus Exophthalmus Katarakt spärliche Augenbrauen schmale Augenbrauen hoch verlaufende Augenbrauen	ungleich lange Wimpern V.a. Optikusatrophie
Nasenregion		
große, runde Nasenspitze breit ausladende Nasenflügel dickwandige Nasenflügel evertierte Nasenbodenebene evertierte Nasenlöcher kleine, runde Nasenlöcher breites Nasenseptum	breite Nasenwurzel breiter Nasenrücken flacher Nasenrücken großer Nasenflügelabstand	schmale, eingesunkene Nasenwurzel
Mundregion		
prominente Integumentaloberlippe breite Mundspalte bogenförmige Schleimhautoberlippe fehlender Philtrumeinschnitt evertierte Schleimhautunterlippe retrahierte Schleimhautunterlippe hoher Gaumen schmaler Gaumen breite Zahnleisten weitstehende Zähne Makrodontie (obere Schneidezähne) kurze Integumentalunterlippe mandibuläre Mikrognathie mandibuläre Retrognathie flaches Kinn	nach hinten geneigte Integumentaloberlippe konvexe Integumentaloberlippe verstrichene Philtrumsäulen invertierte Schleimhautoberlippe horizontal verlaufende Schleimhautunterlippe Gaumenspalte unregelmäßige Zahnstellung	kurzer Nasolabialabstand evertierte Schleimhautoberlippe
Ohrregion		
langes Ohr (links) breites Ohr (rechts) nach hinten geneigtes Ohr (rechts) breiter aufsteigender Helixrand schmaler absteigender Helixrand prominentes Corpus anthelicis schmales Corpus anthelicis breites Crus superius anthelicis flaches Crus superius anthelicis (links) breite Scapha (links) breite Incisura intertragica (links) abstehender Lobulus	tiefsitzende Ohren abstehende Ohren gewinkelter Helixrand nach hinten ausgezogenes Corpus anthelicis hypoplastischer Tragus breiter Antitragus rechteckig angewachsener Lobulus	verschiedene Ausdifferenzierung der beiden Ohrmuscheln breite fossa triangularis (rechts) kleine Cymba (links) tiefe Incisura intertragica Schalleitungs- und Schallempfindungsschwerhörigkeit

Stamm und Organsysteme

schmale Schultern
sacrales Grübchen
Hernia (umbilical)
Urogenitalsystemfehlbildung (Doppelniere rechts mit Hydronephrose)
ZNS Defekt (Hirnventrikelerweiterung)

kurzer Hals
Trichterbrust
weitstehende Mamillen
Herzfehler
Pylorusstenose
Rektusdiastase

asymmetrischer Thorax (lagebedingt)
auffällige Rippenform
Skoliose (lagebedingt)
kleine Labia maiora
geringe Klitorishyperplasie
weiter Introitus vaginae

Extremitäten

Finger- und Zehenüberlagerungen
Beugekontrakturen (große und kleine Gelenke)
Brachydaktylie (V)
Klinodaktylie (V)
hypoplastischer Thenar
Hüftgelenksdislokation
Zygodaktylie der Zehen II-IV

Polydaktylie
proximal implantierte Daumen
Klumpfuß
Metatarsus adductus
Hallux valgus
Syndaktylie

hypotrophe Muskulatur (inaktivitätsbedingt)
Verkürzung der Ulna
kleine Hände
kleine Füße
kleine Hämangiome an Unterschenkeln und Füßen

Dermatoglyphen

Häufung von Bogenmustern auf den Fingerbeeren
verringerte Gesamtleistenzahl
distale axiale Triradien t"
Vierfingerfurche
Häufung von Bogenmustern auf den Zehenbeeren
bemusterter Hallux (Fibularbogen)

Häufung von Wirbelmustern auf den Fingerbeeren
Häufung von radialen Schleifen auf anderen als den 2.Fingerbeeren
fehlender distaler c-Triradius
bemusterter Thenar,Hypothenar, 2. und 3.Interdigitalraum
tibiales Bogenmuster auf dem Hallux

ulnar verlagerte b-Triradien
Sandalenfurche
Transversalfurchen
mäßige Papillarleistendysplasie

d) Zusammenfassende Beurteilung

Sehr typisch für das Smith-Lemli-Opitz Syndrom erscheint die gesamte Entwicklung und Krankengeschichte der Patientin mit psychomotorischer und geistiger Retardierung,Minderwuchs, Untergewicht,Ernährungsschwierigkeiten,cerebralem Anfallsleiden,abnormem Muskeltonus und häufigen respiratorischen Infekten.Die Prä- und Perinatalanamnese ist nicht so charakteristisch,vor allem fehlt die intrauterine Wachstumsverzögerung.Das im vorliegenden Fall aufgetretene Hydramnion wurde in der Literatur ebenfalls bei zwei Fällen beschrieben. Auch die craniofacialen Dysmorphien erinnern insgesamt sehr stark an das Syndrom.Vor allem zu erwähnen sind hier: die Mikrocephalie,die abnormale Kopfform,der starke Hypertelorismus,die Ptosis,die mongoloide Lidspaltenachsenstellung,die evertierte Nasenbodenebene,die breite Mundspalte mit den zwei großen oberen Schneidezähnen,die mandibuläre Mikro- und Retrognathie sowie die verschiedenen Ohrmuscheldysplasien. Das Fehlen anderer,für syndromspezifisch erachteter ,cranio-

Abb.96: Markierte Syndromkarte der Patientin K.V.

A Intrauterine Wachstumsverzögerung 25/65 39%	schwache Kindsbewegungen 11/19 58%	Frühgeburt 14/75 19%	Steißlage 12/32 38%	schrilles Schreien 9/77 12%			
B Minderwuchs 55/67 82%	C1 Mikrocephalie 58/84 69%	abnorme Kopfform 16/84 19%	schmale Stirn 10/84 12%	prominente Sutura metopica 8/84 10%	hohes Mittelgesicht 50%	dicke Backen 43/52 80%	D kurzer Hals 16/84 19%
Untergewicht 57/69 83%							schmale Schultern 8/84 10%
starke geistige Retardierung 70/73 96%	C2 Hypertelorismus 67%	Epicanthus 32/56 57%	mongoloide(17%) oder antimongoloide(36%) Lidachse	breite Lidspalten 44%	Ptosis 40/52 77%	Exophthalmus 9/37 24%	Trichterbrust 5/84 6%
starke psychomotorische Retardierung 71/73 97%	Strabismus 34/84 41%	Katarakt 10/84 12%	Weichteilschwellung über dem Oberlid 24/50 48%	spärliche Augenbrauen 33/59 56%	diffuse Augenbrauen 28/42 67%	schmale Augenbrauen 10/49 20%	weitstehende Mamillen 11/84 13%
retardiertes Knochenalter 26/36 72%	hoch verlaufende Augenbrauen 22/54 41%	lateral abfallende Augenbrauen 16/46 35%					sacrales, präanales Grübchen 21/84 25%
Ernährungsschwierigkeiten 59/65 91%							kleiner Penis 29/56 42%
häufige respiratorische Infektionen 23/73 45%	C3 breite Nasenwurzel 40/56 71%	breiter Nasenrücken 13/47 28%	flacher Nasenrücken 24/36 67%	große Nasenspitze 23/54 43%	runde Nasenspitze 15/52 28%	großer Nasenflügelabstand 46%	Hypospadie 38/56 68%
abnormer Muskeltonus 50/56 90%	breit ausladende Nasenflügel 22/56 39%	dickwandige Nasenflügel 18/54 33%	evertierte Nasenbodenebene 18%	evertierte Nasenlöcher 51/59 86%	kleine Nasenlöcher 18/53 34%	runde Nasenlöcher 27/52 52%	hypoplastisches Skrotum 15/56 27%
Krämpfe, abnormes EEG 34/39 87%	breites Nasenseptum 14/50 28%						Scrotum bifidum 10/56 18%
							kleine Hoden 11/56 20%
	C4 prominente Integumentaloberlippe 29%	nach hinten geneigte Integumentaloberlippe 41%	konvexe Integumentaloberlippe 7/30 23%	verstrichene Philtrumsäulen 26/52 50%	breite Mundspalte 28%	invertierte Schleimhautoberlippe 28/54 53%	Kryptorchismus 37/56 66%
	bogenförmige Schleimhautoberlippe 24/56 44%	fehlender Philtrumeinschnitt 23/53 54%	evertierte Schleimhautunterlippe 20/54 37%	horizontal verlaufende Schleimhautunterlippe 20/52 30%	retrahierte Schleimhautunterlippe 18/29 62%	hoher Gaumen 40/84 48%	ZNS-Defekte 15/17 88%
	schmaler Gaumen 18/84 21%	Gaumenspalte 24/84 29%	breite Zahnleisten 45/84 54%	weitstehende Zähne 49/84 58%	unregelmäßige Zahnstellung 14/84 17%	Makrodontie (oberé Schneidezähne) 19/28 68%	angeborene Herzfehler 23/48 44%
	kurze Integumentalunterlippe 10/18 56%	mandibuläre Mikrognathie 33%	mandibuläre Retrognathie 38%	flaches Kinn 28/37 76%			Pylorusstenose 11/59 19%
	C5 lange Ohren 27%	breite Ohren 31%	nach hinten geneigte Ohren 44%	tiefsitzende Ohren 25%	abstehende Ohren 27/49 55%	breiter auf steigender Helixrand 17/42 38%	Hernien 12/84 14%
	schmaler absteigender Helixrand 16/41 39%	gewinkelter Helixrand 5/35 14%	prominentes Corpus anthelicis 13/35 37%	schmales Corpus anthelicis 11/33 33%	nach hinten ausgezogenes Corpus anth. 16/33 49%	breites Crus sup. anthelicis 10/31 32%	Rektusdiastase 6/84 7%
	flaches Crus sup. anthelicis 14/32 44%	breite Scapha 13/30 43%	hypoplastischer Tragus 21/38 55%	breiter Antitragus 17/38 45%	breite Incisura intertragica 18/38 47%	rechteckig angewachsener Lobulus 9/42 21%	Urogenitalsystem - Fehlbildg./Anomalie 19/49 39%
	abstehender Lobulus 15/42 36%						
E Finger- und Zehenüberlagerungen 16/84 19%	Beugekontrakturen 15/84 18%	Polydaktylie 27/84 32%	Brachydaktylie 18/84 21%	vermehrt Wirbel auf den Fingerbeeren 22/55 40%	vermehrt Bogen auf den Fingerbeeren 5/55 9%	vermehrt radiale Schleifen auf d. Fingerbeeren 8/55 15%	vermindert ulnare Schleifen a.d Fingerbeeren
Klinodaktylie 22/84 26%	proximal implantierte Daumen 8/84 10%	hypoplastischer Thenar 7/84 8%	Hüftgelenksdislokation 7/84 8%	erhöhter oder erniedrigter TFRC 10/16 62%	häufig fehlender digitaler c-Triradius 3/13 23%	distaler axialer Triradius t', t'' 33/50 66%	bemusterter Thenar, Hypothenar, 2. und 3. IDF (24, 50, 12 bzw. 52%)
Klumpfuß 7/84 8%	Metatarsus adductus 11/84 13%	Hallux valgus 12/84 14%	Syndaktylie 63/84 75%	Vierfingerfurche und Sonderformen 38/43 88%	bemusterter Hallux 14/24 58%	tibiales Bogenmuster auf dem Hallux 5/24 21%	vermehrt Bogen auf den Zehenbeeren 3/4 75%

facialer Dysmorphien ist durchaus im Rahmen der Variationsbreite des Syndroms zu erklären.Als zusätzliche Merkmale werden eine Optikusatrophie,sowie eine Schalleitungs- und Schallempfindungsschwerhörigkeit beobachtet.Es wurde jedoch in der Literatur auch bei anderen Fällen auf okulare Veränderungen hingewiesen und einmal ebenfalls der Verdacht auf eine Optikusatrophie (Pat.:60) gestellt.Auch über einen Patienten mit Taubheit wurde bereits berichtet (Pat.: 34),so daß auch dieses Merkmal nicht aus dem Rahmen der syndromspezifischen Merkmale fällt.Als typische Dysmorphiezeichen am Stamm fehlen der kurze Hals,die Trichterbrust,der weite Mamillarabstand und die Rectusdiastase.Hierbei handelt es sich aber um weniger konstante Merkmale des Syndroms.
Den für die männlichen Smith-Lemli-Opitz Patienten relativ typischen und diagnostisch richtungsweisenden Genitalanomalien entsprechen eventuell die beobachtete Hypoplasie der großen Labien und die leichte Klitorishyperplasie.Die Pylorusstenose, die bei unserer Patientin fehlt,ist bisher ebenfalls nur bei männlichen Patienten gefunden worden.An den Extremitäten finden sich viele charakteristische Merkmale,jedoch fehlen auch die diagnostisch außerordentlich wertvollen Merkmale der Syndaktylie und Polydaktylie.Eventuell könnte hier die beobachtete Zygodaktylie als Abortivform einer Syndaktylie gewertet werden.Auffallend an den Extremitäten und bisher noch nicht bei Literaturfällen beschrieben sind die kleinen Hände und Füße,sowie eine Verkürzung der Ulna.
Der Hautleistenbefund steht in großem Einklang mit den bisher gefundenen Auffälligkeiten bei Smith-Lemli-Opitz Patienten.

Insgesamt erlaubt die Phänotypanalyse unserer Ansicht nach eine sichere Zuordnung zum Smith-Lemli-Opitz Syndrom (siehe auch markierte Syndromkarte und Syndromwert).Die fehlenden syndromtypischen und einige zusätzliche Merkmale können bei der sonst großen Übereinstimmung mit dem Syndrombild im Rahmen der Variabilität gesehen werden.

6.2.3.2. Fall II: Bianca K.

a) Zusammenstellung der Merkmale. Tabelle 4:

SYNDROMTYPISCHE MERKMALE		ZUSÄTZLICHE MERKMALE
VORHANDEN	FEHLEND	
Prä- und Perinatalanamnese		
intrauterine Wachstumsverzögerung	schwache Kindsbewegungen Frühgeburt Steißlage schrilles Schreien	
Entwicklung und Krankengeschichte		
Minderwuchs Untergewicht starke geistige Retardierung starke psychomotorische Retardierung Ernährungsschwierigkeiten abnormer Muskeltonus (Hypertonie) abnormes EEG	häufige respiratorische Infekte retardiertes Knochenalter	
Kopf/Schädel und Gesicht allgemein		
Microcephalie abnorme Kopfform (Dolichocephalie) schmale Stirn prominente Sutura metopica hohes Mittelgesicht	dicke Backen	"Geheimratsecken" bds. weichteilig prominente Glabella abgeflachtes Occiput hypoplastische Schläfen
Augenregion		
Hypertelorismus Mongolenfalte Abweichung von der Lidspalten-achsenstellung (antimongoloid) breite Lidspalten Ptosis Strabismus Weichteilschwellung über dem Oberlid spärliche Augenbrauen	Exophthalmus Katarakt diffuse Augenbrauen schmale Augenbrauen hoch verlaufende Augenbrauen lateral abfallende Augenbrauen	mehrere Oberlidfalten Venenzeichnung in der Orbita bds.
Nasenregion		
breite Nasenwurzel breiter Nasenrücken flacher Nasenrücken große, runde Nasenspitze großer Nasenflügelabstand brdt ausladende Nasenflügel dickwandige Nasenflügel evertierte Nasenlöcher kleine, runde Nasenlöcher breites Nasenseptum	evertierte Nasenbodenebene	
Mundregion		
konvexe Integumentaloberlippe verstrichene Philtrumsäulen breite Mundspalte invertierte Schleimhautoberlippe bogenförmige Schleimhautoberlippe fehlender Philtrumeinschnitt retrahierte Schleimhautunterlippe hoher Gaumen schmaler Gaumen Gaumenspalte breite Zahnleisten weitstehende Zähne unregelmäßige Zahnstellung Makrodontie (obere Schneidezähne) kurze Integumentalunterlippe mandibuläre Retrognathie	prominente Integumentaloberlippe nach hinten geneigte Integumental-oberlippe evertierte Schleimhautunterlippe horizontal verlaufende Schleimhaut-unterlippe mandibulare Mikrognathie	Schleimhautoberlippe mit medialem Schnabelsteg Zahnschmelzdefekte
Ohrregion		
lange Ohren breite Ohren abstehende Ohren breiter aufsteigender Helixrand schmaler absteigender Helixrand prominentes Corpus anthelicis breites Crus superius anthelicis breite Scapha breiter Antitragus breite Incisura intertragica rechteckig angewachsener Lobulus abstehender Lobulus	nach hinten geneigte Ohren tiefsitzende Ohren gewinkelter Helixrand schmales Corpus anthelicis nach hinten ausgezogenes Corpus anthelicis flaches Crus superius anthelicis hypoplastischer Tragus	

Stamm und Organsysteme

schmale Schultern
Trichterbrust
weitstehende Mamillen
sacrales Grübchen
Urogenitalsystem Fehlbildungen
(Nierenaplasie,-agenesie)
Rectusdiastase

kurzer Hals
Herzfehler
Hernien
ZNS-Defekte

hypoplastische Labia min.
Klitorishypertrophie
vertiefter Introitus vaginae
verkürzter Damm

Extremitäten

Zehenüberlagerungen
Beugekontrakturen (Knie bds.)
proximal implantierte Daumen
Polydaktylie (ulnare Hexadaktylie bds.)
hypoplastischer Thenar
Hüftgelenksdislokation
Metatarsus adductus
Hallux valgus
Syndaktylie (II. und III.Zehe bds.)

Brachydaktylie
Klinodaktylie
Klumpfuß

derbe Behaarung der Arme
Grübchen über dem Epicondylus lat. bds.
Brachymetacarpie der oberen und unteren Extremität
hypoplastisches Becken
distal aufgetriebene Zehenendglieder II.,IV. und V.Zehe bds.
Zehennagelhypoplasie

Dermatoglyphen

Häufung von Wirbelmustern auf den Fingerbeeren
vermindert ulnare Schleifen auf den Fingerbeeren
tibiales Bogenmuster auf dem Hallux

Häufung von Bogenmustern auf den Fingerbeeren
Häufung von radialen Schleifen auf anderen als den 2.Fingerbeeren
fehlender digitaler c-Triradius
bemusterter Thenar,Hypothenar, II. und III.interdigitalraum
Vierfingerfurche

longitudinaler Leistenverlauf bds.
multiple Anomalien der Handfurchen
dysplastische Leistenstruktur auf den Fußsohlen

b) Markierte Syndromkarte der Patientin K.B.

(siehe Abb.97,S.165)

c) Syndromwert der Patientin K.B.

Der Syndromwert der Patientin berechnete sich insgesamt zu 1205 Punkten = 78,4%.Dies ist die bisher höchste erreichte Punktzahl (vergleiche dazu Kapitel 6.2.4., Tabelle 7).

Abb.97: Markierte Syndromkarte der Patientin K.B.

A Intrauterine Wachstumsverzögerung 25/65 39%	schwache Kindsbewegungen 11/19 58%	Frühgeburt 14/75 19%	Steißlage 12/32 38%	schrilles Schreien 9/77 12%			
B Minderwuchs 55/67 82%	**C1** Mikrocephalie 58/84 69%	abnorme Kopfform 16/84 19%	schmale Stirn 10/84 12%	prominente Sutura metopica 8/84 10%	hohes Mittelgesicht 50%	dicke Backen 43/52 80%	**D** kurzer Hals 16/84 19%
Untergewicht 57/69 83%							schmale Schultern 8/84 10%
starke geistige Retardierung 70/73 96%	**C2** Hypertelorismus 62%	Epicanthus 32/56 57%	mongoloide (17%) oder antimongoloide (36%) Lidspalte	breite Lidspalten 44%	Ptosis 40/52 77%	Exophthalmus 9/37 24%	Trichterbrust 6/84 6%
starke psychomotorische Retardierung 71/73 97%	Strabismus 34/84 41%	Katarakt 10/84 12%	Weichteilschwellung über dem Oberlid 24/50 48%	spärliche Augenbrauen 33/59 56%	diffuse Augenbrauen 28/42 67%	schmale Augenbrauen 10/49 20%	weitstehende Mamillen 11/84 13%
retardiertes Knochenalter 26/36 72%	hoch verlaufende Augenbrauen 22/54 41%	lateral abfallende Augenbrauen 16/46 35%					sacrales, pranales Grübchen 21/84 25%
Ernährungsschwierigkeiten 59/65 91%							kleiner Penis 29/56 42%
häufige respiratorische Infektionen 33/73 45%	**C3** breite Nasenwurzel 40/56 71%	breiter Nasenrücken 13/47 28%	flacher Nasenrücken 24/36 67%	große Nasenspitze 23/54 43%	runde Nasenspitze 15/52 28%	großer Nasenflügelabstand 46%	Hypospadie 38/56 68%
abnormer Muskeltonus 50/56 90%	breit ausladende Nasenflügel 22/56 39%	dickwandige Nasenflügel 18/54 33%	evertierte Nasenbodenebene 18%	evertierte Nasenlöcher 51/59 86%	kleine Nasenlöcher 18/53 34%	runde Nasenlöcher 27/52 52%	hypoplastisches Skrotum 15/56 27%
Krampfe, abnormes EEG 34/39 87%	breites Nasenseptum 14/50 28%						Scrotum bifidum 10/56 18%
							kleine Hoden 11/56 20%
	C4 prominente Integumentaloberlippe 29%	nach hinten geneigte Integumentaloberlippe 41%	konvexe Integumentaloberlippe 7/30 23%	verstrichene Philtrumsäulen 26/52 50%	breite Mundspalte 28%	invertierte Schleimhautoberlippe 28/53 53%	Kryptorchismus 27/56 66%
	bogenförmige Schleimhautoberlippe 24/56 44%	fehlender Philtrumeinschnitt 23/53 54%	evertierte Schleimhautunterlippe 20/54 37%	horizontal verlaufende Schleimhautunterlippe 20/52 30%	retrahierte Schleimhautunterlippe 18/29 62%	hoher Gaumen 40/84 48%	ZNS-Defekte 15/17 88%
	schmaler Gaumen 18/84 21%	Gaumenspalte 24/84 29%	breite Zahnleisten 45/84 54%	weitstehende Zähne 49/84 58%	unregelmäßige Zahnstellung 14/84 17%	Makrodontie (obere Schneidezähne) 12/28 68%	angeborene Herzfehler 23/48 44%
	kurze Integumentalunterlippe 10/18 56%	mandibuläre Mikrognathie 33%	mandibuläre Retrognathie 38%	flaches Kinn 28/37 76%			Pylorusstenose 11/59 12%
	C5 lange Ohren 27%	breite Ohren 31%	nach hinten geneigte Ohren 44%	tiefsitzende Ohren 25%	abstehende Ohren 27/49 55%	breiter auf steigender Helixrand 17/42 38%	Hernien 12/84 14%
	schmaler absteigender Helixrand 16/41 39%	gewinkelter Helixrand 5/35 14%	prominentes Corpus anthelicis 13/35 37%	schmales Corpus anthelicis 11/33 33%	nach hinten ausgezogenes Corpus anth 16/33 49%	breites Crus sup. anthelicis 10/31 32%	Rektusdiastase 6/84 [illegible]
	flaches Crus sup. anthelicis 14/32 44%	breite Scapha 13/30 43%	hypoplastischer Tragus 21/38 55%	breiter Antitragus 12/38 45%	breite Incisura Intertragica 18/38 47%	rechteckig angewachsener Lobulus 9/42 21%	Urogenitalsystem Fehlbildg. (Anomal. 19/49 39%
	abstehender Lobulus 15/42 36%						
E Finger- und zehenüberkreuzungen 16/84 19%	Beugekontrakturen 15/84 18%	Polydaktylie 27/84 32%	Brachydaktylie 18/84 21%	vermehrt Wirbel auf den Fingerbeeren 22/55 40%	vermehrt Bogen auf den Fingerbeeren 5/55 9%	vermehrt radiale Schleifen auf d. Fingerbeeren 8/55 15%	vermindert ulnare Schleifen d. Fingerbeeren
Klinodaktylie 22/84 26%	proximal implantierte Daumen 8/84 10%	hypoplastischer Thenar 7/84 8%	Hüftgelenksdislokation 7/84 8%	erhöhter oder erniedrigter TFRC 10/16 62%	häufig fehlender digitaler c-Triradius 3/13 23%	distaler ulnarer Triradius t' 33/50 66%	bemusterter Thenar, Hypothenar, 2. u. 3. IDF (24, 50 1, bzw. 521)
Klumpfuß 7/84 8%	Metatarsus adductus 11/84 13%	Hallux valgus 12/84 14%	Syndaktylie 63/84 75%	Vierfingerfurche und Sonderformen 38/43 88%	bemusterter Hallux 14/24 58%	tibiales Bogenmuster auf dem Hallux 5/24 21%	vermehrt Bogen auf den Zehenbeeren 3/4 [illegible]

d) Zusammenfassende Beurteilung

Die Prä- und Perinatalanamnese der Patientin zeigt bis auf die intrauterine Wachstumsverzögerung keine typischen Besonderheiten. In der späteren Entwicklung und Krankengeschichte bietet Bianca aber alle charakteristischen Auffälligkeiten außer einem retardierten Knochenalter und häufigen respiratorischen Infekten. Die craniofacialen Dysmorphiezeichen weisen eine sehr große Ähnlichkeit mit dem Syndrombild des Smith-Lemli-Opitz Syndroms auf. In allen Regionen lassen sich erstaunliche Übereinstimmungen finden. Kleinere Abweichungen durch fehlende oder zusätzliche Merkmale fallen nicht weiter ins Gewicht. Auch der Stamm zeigt die wesentlichen Dysmorphiezeichen, bis auf einen kurzen Hals. Am Genitale fällt wie bei dem Fall I eine Klitorishypertrophie, hypoplastische Labia minora und ein vertiefter Introitus vaginae auf, so daß diesen Anomalien eventuell eine Bedeutung bei weiblichen Patienten mit Smith-Lemli-Opitz Syndrom zukommt. Eine Pylorusstenose fehlt hier genauso, wie in unserem Fall I. Des weiteren bestehen keine Hinweise auf einen ZNS-Defekt oder einen angeborenen Herzfehler. In Bezug auf die Extremitäten ist der Großteil, der für das Syndrom geforderten Merkmale bei unserer Patientin zu finden. Sie bietet als einzige unserer vier Patienten die, für so typisch gehaltene Syndaktylie und eine Polydaktylie. Zusätzlich fallen noch einige weitere Besonderheiten an den Extremitäten auf, die zum Teil bislang noch nicht beschrieben wurden (siehe S.164). Über eine Brachymetacarpie und eine Zehennagelhypoplasie wurde jedoch in Einzelfällen der Literatur ebenfalls berichtet.

Die Dermatoglyphen weisen kein sehr charakteristisches Bild auf. Jedoch lassen sich Gemeinsamkeiten mit dem für das Smith-Lemli-Opitz Syndrom charakteristischen Hautleistenbefund finden (siehe S.164).

Auch Bianca K. kann somit aufgrund der großen Übereinstimmung mit der spezifischen Merkmalskombination ohne Einschränkung dem Smith-Lemli-Opitz Syndrom zugeordnet werden. Der hohe Syndromindex unterstützt die Phänotypdiagnose eines vollausgeprägten Smith-Lemli-Opitz Syndroms.

6.2.3.3. Fall III: Carolin S.

a) Zusammenstellung der Merkmale. Tabelle 5

SYNDROMTYPISCHE MERKMALE		ZUSÄTZLICHE MERKMALE
VORHANDEN	FEHLEND	
Prä- und Perinatalanamnese		
	intrauterine Wachstumsverzögerung schwache Kindsbewegungen Frühgeburt Steißlage schrilles Schreien	Vaginalblutungen vorzeitige Wehentätigkeit postpartale Asphyxie
Entwicklung und Krankengeschichte		
Minderwuchs psychomotorische Retardierung häufige respiratorische Infektionen abnormaler Muskeltonus Krämpfe	Untergewicht retardiertes Knochenalter	cerebrale Krämpfe bei Subarachnoidal- und Ventrikelblutung Zerebralparese
Kopf/Schädel und Gesicht allgemein		
Microcephalie abnorme Kopfform (Dolichocephalie) schmale Stirn prominente Sutura metopica dicke Backen		tief in die Stirn gezogener Haaransatz
Augenregion		
Hypertelorismus Abweichung von der Lidspalten-achsenstellung (antimongoloid) breite Lidspalten Ptosis Exophthalmus diffuse Augenbrauen hoch verlaufende Augenbrauen lateral abfallende Augenbrauen	Epicanthus Strabismus Katarakt Weichteilschwellung über dem Oberlid spärliche Augenbrauen schmale Augenbrauen	Teleangiektasien über den Augenlidern
Nasenregion		
breite Nasenwurzel breiter Nasenrücken flacher Nasenrücken große, runde Nasenspitze großer Nasenflügelabstand breit ausladende Nasenflügel dickwandige Nasenflügel evertierte Nasenlöcher kleines Nasenloch (rechts) breites Nasenseptum	evertierte Nasenbodenebene	Nasenflügelansatz unterhalb des Septumansatzes ungleich große Nasenlöcher
Mundregion		
verstrichene Philtrumsäulen bogenförmige Schleimhautoberlippe invertierte Schleimhautoberlippe evertierte Schleimhautunterlippe retrohierte Schleimhautunterlippe hoher Gaumen schmaler Gaumen breite Zahnleisten mandibuläre Mikrognathie	prominente Integumentaloberlippe nach hinten geneigte Integumentaloberl. konvexe Integumentaloberlippe breite Mundspalte fehlender Philtrumeinschnitt horizontal verlaufende Schleimhaut-unterlippe Gaumenspalte kurze Integumentalunterlippe mandibuläre Retrognathie flaches Kinn	Weichteilvorwölbung an der Integumentalunterlippe
Ohrregion		
tiefsitzende Ohren gewinkelter Helixrand prominentes Corpus anthelicis breites Crus superius anthelicis breite Incisura intertragica	lange Ohren breite Ohren abstehende Ohren breiter aufsteigender Helixrand schmaler absteigender Helixrand schmales Corpus anthelicis nach hinten ausgezogenes Corpus anthelicis flaches Crus superius anthelicis breite Scapha hypoplastischer Tragus breiter Antitragus rechteckig angewachsener Lobulus abstehender Lobulus	v.a. Schallleitungsschwerhörigkeit

Stamm und Organsysteme

kurzer Hals
weitstehende Mamillen
sacrales Grübchen
Rectusdiastase
ZNS-Defekt (z.n.postpartaler Blutung,erhebliche Substanzminderung des Gehirns)

schmale Schultern
Trichterbrust
Pylorusstenose
Hernien
Herzfehler
Urogenitalsystem Fehlbildungen

Thoraxsymmetrie
Hepatosplenomegalie
Thymushypoplasie
starke Behaarung in der Lumbalregion

Extremitäten

Beugekontrakturen
Klinodaktylie (II. und V.Finger bds.)
hypoplastischer Thenar
proximal implantierte Daumen
Zygodaktylie (II.-IV.Zehe bds.)

Finger- und Zehenüberlagerungen
Brachydaktylie
Polydaktylie
Hüftgelenksdislokation
Klumpfuß
Metatarsus adductus
Hallux valgus
Syndaktylie

Hände für das Lebensalter zu klein
hypoplastische Zehennagel

Dermatoglyphen

(Finger- und Zehenabdrücke waren nicht analysierbar)

Leistendysplasie der Fußsohlen
Sandalenfurche

b) Markierte Syndromkarte der Patientin S.C:

(Siehe Abb.98,S.169)

c) Syndromwert der Patientin S.C.

Der Syndromwert der Patientin berechnete sich zu 827 Punkten = 53,8% und liegt damit von unseren vier Patienten mit Abstand am niegrigsten.Dabei ist jedoch zu berücksichtigen,daß bei der Patientin die geistige Entwicklung und Zahnanomalien noch nicht zu beurteilen waren.

Abb.98: Markierte Syndromkarte der Patientin S.C.

A Intra-terine Wachs-umsverzögerung 5/65 39%	schwache Kindsbewegungen 11/19 58%	Frühgeburt 14/75 19%	Steißlage 12/32 38%	schrilles Schreien 9/77 12%			
B Minder-uchs 5/67 82%	C1 Mikrocephalie 58/84 69%	abnorme Kopfform 16/84 19%	schmale Stirn 10/84 12%	prominente Sutura metopica 8/84 10%	hohes Mittelgesicht 50%	dicke Backen 43/52 80%	D kurzer Hals 16/84 19%
ntergewicht 7/69 83%							schmale Schultern 8/84 10%
starke geistige etardierung 0/73 96%	C2 Hypertelorismus 67%	Epicanthus 32/56 57%	mongoloide (17%) oder antimongoloide (36%) Lidachse	breite Lidspalten 44%	Ptosis 40/52 77%	Exophthalmus 9/37 24%	Trichterbrust 5/84 6%
starke psychotorische etardierung 1/73 97%	Strabismus 34/84 41%	Katarakt 10/84 12%	Weichteilschwellung über dem Oberlid 24/50 48%	spärliche Augenbrauen 33/59 56%	diffuse Augenbrauen 28/42 67%	schmale Augenbrauen 10/49 20%	weitstehende Mamillen 11/84 13%
etardiertes nochenalter 5/36 72%	hoch verlaufende Augenbrauen 22/54 41%	lateral abfallende Augenbrauen 16/46 35%					sacrales, prä-anales Grübchen 21/84 25%
rnährungs-chwierigkeiten 7/65 91%							kleiner Penis 29/56 42%
äufige re-piratorische nfektionen 1/73 45%	C3 breite Nasenwurzel 40/56 71%	breiter Nasenrücken 13/47 28%	flacher Nasenrücken 24/36 67%	große Nasenspitze 23/54 43%	runde Nasenspitze 15/52 28%	großer Nasenflügelabstand 46%	Hypospadie 38/56 68%
normer skeltonus 7/56 90%	breit ausladende Nasenflügel 22/56 39%	dickwandige Nasenflügel 18/54 33%	evertierte Nasenbodenebene 18%	evertierte Nasenlöcher 51/59 86%	kleine Nasenlöcher 18/53 34%	runde Nasenlöcher 27/52 52%	hypoplastisches Skrotum 15/56 27%
ämpfe, normes EEG 7/39 87%	breites Nasenseptum 14/50 28%						Scrotum bifidum 10/56 18%
							kleine Hoden 11/56 20%
	C4 prominente Integumentaloberlippe 29%	nach hinten geneigte Integumentaloberlippe 41%	konvexe Integumentaloberlippe 7/30 23%	verstrichene Philtrumsäulen 26/52 50%	breite Mundspalte 28%	invertierte Schleimhautoberlippe 28/53 53%	Kryptorchismus 37/56 66%
	bogenförmige Schleimhautoberlippe 24/56 44%	fehlender Philtrumeinschnitt 23/53 54%	evertierte Schleimhautunterlippe 20/54 37%	horizontal verlaufende Schleimhautunterlippe 20/52 30%	retrahierte Schleimhautunterlippe 18/29 62%	hoher Gaumen 40/84 48%	ZNS-Defekte 15/17 88%
	schmaler Gaumen 18/84 21%	Gaumenspalte 24/84 29%	breite Zahnleisten 45/84 54%	weitstehende Zähne 49/84 58%	unregelmäßige Zahnstellung 14/84 17%	Makrodontie (obere Schneidezähne) 19/28 68%	angeborene Herzfehler 23/48 44%
	kurze Integumentalunterlippe 10/18 56%	mandibuläre Mikrognathie 33%	mandibuläre Retrognathie 38%	flaches Kinn 28/37 76%			Pylorusstenose 11/59 19%
	C5 lange Ohren 27%	breite Ohren 31%	nach hinten geneigte Ohren 44%	tiefsitzende Ohren 25%	abstehende Ohren 27/49 55%	breiter aufsteigender Helixrand 17/42 38%	Hernien 12/84 14%
	schmaler absteigender Helixrand 16/41 39%	gewinkelter Helixrand 5/35 14%	prominentes Corpus anthelicis 13/35 37%	schmales Corpus anthelicis 11/33 33%	nach hinten ausgezogenes Corpus anth. 16/33 49%	breites Crus sup. anthelicis 10/31 32%	Rektusdiastase 6/84 7%
	flaches Crus sup. anthelicis 14/32 44%	breite Scapha 13/30 43%	hypoplastischer Tragus 21/38 55%	breiter Antitragus 17/38 45%	breite Incisura intertragica 18/38 47%	rechteckig angewachsener Lobulus 9/42 21%	Urogenitalsystem - Fehlbildg./Anomalie 19/49 39%
	obstehender Lobulus 15/42 36%						
Finger-d zehenuber-egungen 284 19%	Beugekontrakturen 15/84 18%	Polydaktylie 27/84 32%	Brachydaktylie 18/84 21%	vermehrt Wirbel auf den Fingerbeeren 22/55 40%	vermehrt Bogen auf den Fingerbeeren 5/55 9%	vermehrt radiale Schleifen auf d. Fingerbeeren 8/55 15%	vermindert ulnare Schleifen a.d. Fingerbeeren
Clinodaktylie 7/84 26%	proximal implantierte Daumen 8/84 10%	hypoplastischer Thenar 7/84 8%	Hüftgelenksdislokation 7/84 8%	erhöhter oder ernstedrigter TFRC 10/16 62%	häufig fehlender digitaler c-Triradius 3/13 23%	distaler axialer Triradius t'' 33/50 66%	bemusterter Thenar, Hypothenar, 2. und 5. IDF (24, 50, 12 bzw. 52%)
Klumpfuß 34 8%	Metatarsus adductus 11/84 13%	Hallux valgus 12/84 14%	Syndaktylie 63/84 75%	Vierfingerfurche und Sonderformen 38/43 88%	bemusterter Hallux 14/24 58%	tibiales Bogenmuster auf dem Hallux 5/24 21%	vermehrt Bogen auf den Zehenbeeren 1/1

d) Zusammenfassende Beurteilung

Die Anamnese der Patientin S.C. mit postpartaler Subarachnoidalblutung und Ventrikelblutung erscheint ungewöhnlich für das Smith-Lemli-Opitz Syndrom.In der Literatur ist bislang kein ähnlicher Fall beschrieben worden.Fraglich ist,ob es sich hierbei um ein rein zufälliges Zusammentreffen von Smith-Lemli-Opitz Syndrom und Subarachnoidalblutung handelt,oder ob ein Zusammenhang besteht.
Zahlreiche Merkmale der Patientin,die als syndromtypisch aufgeführt wurden,wären als Folge der intracraniellen Blutung erklärbar und können daher nur mit Vorbehalt als syndromspezifische Merkmale gewertet werden.Dazu gehören:starke psychomotorische Retardierung,respiratorische Infektion, abnormer Muskeltonus,Krämpfe,Ptosis,Beugekontrakturen und ZNS-Defekte.
So lassen sich im großen und ganzen nur die zahlreichen typischen Dysmorphiezeichen der Patientin,vor allem der Craniofacies,aber auch des Stammes und der Extremitäten auf ein Smith-Lemli-Opitz Syndrom schließen.Die Dermatoglyphen waren leider zum Großteil nicht analysierbar.
Der Syndromwert der Patientin liegt weit unter dem der drei anderen Patienten,die von uns untersucht wurden.Er kann jedoch im Vergleich zu den für die Literaturpatienten gefundenen Indices (siehe Kapitel 6.2.4.,Tabelle 7) als ausreichend für die Diagnose betrachtet werden.Auch die markierte Syndromkarte ist mit der Diagnose vereinbar.
Im Vergleich zu den anderen drei Patienten ist hier die Zuordnung zum Smith-Lemli-Opitz Syndrom nicht so eindeutig zu treffen,jedoch muß sie aufgrund der Merkmalskombination als wahrscheinlich gelten.

6.2.3.4. Fall IV: Christoph B.

a) Zusammenstellung der Merkmale. Tabelle 6

SYNDROMTYPISCHE MERKMALE		ZUSÄTZLICHE MERKMALE
VORHANDEN	FEHLEND	
Pro- und Perinatalanamnese		
intrauterine Wachstumsverzögerung	schwache Kindsbewegungen Frühgeburt Steißlage schrilles Schreien	
Entwicklung und Krankengeschichte		
Minderwuchs Untergewicht geistige Retardierung psychomotorische Retardierung retardiertes Knochenalter Ernährungsschwierigkeiten häufige respiratorische Infekte abnormer Muskeltonus abnormes EEG		
Kopf/Schädel und Gesicht allgemein		
Microcephalie abnorme Kopfform schmale Stirn prominente Sutura metopica hohes Mittelgesicht dicke Backen		lateral in die Stirn reichender Haaransatz Einziehung über den Augenbrauen
Augenregion		
Abweichung von der Lidspalten-achsenstellung (mongoloid) breite Lidspalten Weichteilschwellung über dem Oberlid schmale Augenbrauen hoch verlaufende Augenbrauen lateral abfallende Augenbrauen	weiter Intercanthalabstand Epicanthus Ptosis Exophthalmus Strabismus Katarakt spärliche Augenbrauen diffuse Augenbrauen	
Nasenregion		
breite Nasenwurzel breiter Nasenrücken große, runde Nasenspitze großer Nasenflügelabstand breit ausladende Nasenflügel dickwandige Nasenflügel kleine, runde Nasenlöcher	flacher Nasenrücken evertierte Nasenbodenebene evertierte Nasenlöcher breites Nasenseptum	
Mundregion		
nach hinten geneigte Integumental-oberlippe verstrichene Philtrumsäulen invertierte Schleimhautoberlippe bogenförmige Schleimhautoberlippe fehlender Philtrumeinschnitt evertierte Schleimhautunterlippe hoher Gaumen breite Zahnleisten mandibuläre Retrognathie	prominente Integumentaloberlippe konvexe Integumentaloberlippe breite Mundspalte horizontal verlaufende Schleimhaut unterlippe retrahierte Schleimhautunterlippe schmaler Gaumen Gaumenspalte weitstehende Zähne Makrodontie unregelmäßige Zahnstellung kurze Integumentalunterlippe mandibuläre Mikrognathie flaches Kinn	
Ohrregion		
lange Ohren breite Ohren tiefsitzende Ohren abstehende Ohren schmaler absteigender Helixrand schmales Corpus anthelicis nach hinten ausgezogenes Corpus anthelicis breites Crus superius anthelicis flaches Crus superius anthelicis breite Scapha hypoplastischer Tragus breiter Antitragus breite Incisura intertragica abstehender Lobulus	nach hinten geneigte Ohren breiter aufsteigender Helixrand gewinkelter Helixrand prominentes Corpus anthelicis rechtwinklig angewachsener Lobulus	tiefe Concha flacher Antitragus

Stamm und Organsysteme		
Trichterbrust sacrales Grübchen Kryptorchismus angeborener Herzfehler	kurzer Hals schmale Schultern weitstehende Mamillen kleiner Penis Hypospadie hypoplastisches Skrotum Scrotum bifidum kleine Hoden ZNS-Defekt Pylorusstenose Hernien Rectusdiastase Urogenitalsystem Fehlbildungen	Schalskrotum
Extremitäten		
Zehenüberlagerungen Klinodaktylie (V)	Beugekontrakturen Polydaktylie proximal implantierte Daumen hypoplastischer Thenar Hüftgelenksdislokation Klumpfuß Metatarsus adductus Hallux valgus Syndaktylie	weichteilig verdickte Extremitäten v.a.Weichteilpolster über Hand- und Fußrücken leichte Asymmetrie der Beine hypoplastische Finger- und Zehennagel Pes planus prominente Fersen
Dermatoglyphen		
Häufung von Bogenmustern auf den Fingerbeeren erniedrigte Gesamtleistenzahl distaler axialer Triradius t" Vierfingerfurche	Häufung von Wirbelmustern auf den Fingerbeeren vermehrt radiale Schleifen auf anderen als den 2.Fingerbeeren fehlender digitaler c Triradius bemusterter Thenar,Hypothenar 2. und 3. Interdigitalraum Häufung von Bogenmustern auf den Zehenbeeren bemusterter Hallux tibiales Bogenmuster auf dem Hallux	Single crease V Sandalenfurche bds.

b) Markierte Syndromkarte des Patienten B.C.

(siehe Abb.99,S.173)

c) Syndromwert des Patienten B.C.

Der Syndromwert des Patienten berechnete sich zu 1052 Punkten = 61,0%.Der Patient zählt damit zu den typischen Fällen eines Smith-Lemli-Opitz Syndroms (siehe Kapitel 6.2.4.,Tabelle 7).

Abb.99: Markierte Syndromkarte des Patienten B.C.

A Intrauterine Wachstumsverzögerung 25/65 39%	schwache Kindsbewegungen 11/19 58%	Frühgeburt 14/75 19%	Steißlage 12/32 38%	schrilles Schreien 9/77 12%			
B Minderwuchs 55/67 82%	C1 Mikrocephalie 58/84 69%	abnorme Kopfform 16/84 19%	schmale Stirn 10/84 12%	prominente Sutura metopica 8/84 10%	hohes Mittelgesicht 50%	dicke Backen 43/52 80%	D kurzer Hals 16/84 19%
Untergewicht 57/69 83%							schmale Schultern 8/84 10%
starke geistige Retardierung 70/73 96%	C2 Hypertelorismus 67%	Epicanthus 32/56 57%	mongoloide (17%) oder antimongoloide (36%) Lidachse	breite Lidspalten 44%	Ptosis 40/52 77%	Exophthalmus 9/37 24%	Trichterbrust 5/84 6%
starke psychomotorische Retardierung 71/73 97%	Strabismus 34/84 41%	Katarakt 10/84 12%	Weichteilschwellung über dem Oberlid 24/50 48%	spärliche Augenbrauen 33/59 56%	diffuse Augenbrauen 28/42 67%	schmale Augenbrauen 10/49 20%	weitstehende Mamillen 11/84 13%
retardiertes Knochenalter 26/36 72%	hoch verlaufende Augenbrauen 22/54 41%	lateral abfallende Augenbrauen 16/46 35%					sacrales, präanales Grübchen 21/84 25%
Ernährungsschwierigkeiten 59/65 91%							kleiner Penis 29/56 42%
häufige respiratorische Infektionen 33/73 45%	C3 breite Nasenwurzel 40/56 71%	breiter Nasenrücken 13/47 28%	flacher Nasenrücken 24/36 67%	große Nasenspitze 23/54 43%	runde Nasenspitze 15/52 28%	großer Nasenflügelabstand 46%	Hypospadie 38/56 68%
abnormer Muskeltonus 50/56 90%	breit ausladende Nasenflügel 22/56 39%	dickwandige Nasenflügel 18/54 33%	evertierte Nasenbodenebene 18%	evertierte Nasenlöcher 51/59 86%	kleine Nasenlöcher 18/53 34%	runde Nasenlöcher 27/52 52%	hypoplastisches Skrotum 15/56 27%
Krämpfe, abnormes EEG 34/39 87%	breites Nasenseptum 14/50 28%						Scrotum bifidum 10/56 18%
							kleine Hoden 11/56 20%
	C4 prominente Integumentaloberlippe 29%	nach hinten geneigte Integumentaloberlippe 41%	konvexe Integumentaloberlippe 7/30 23%	verstrichene Philtrumsäulen 26/52 50%	breite Mundspalte 28%	invertierte Schleimhautoberlippe 28/53 53%	Kryptorchismus 37/56 66%
	bogenförmige Schleimhautoberlippe 24/56 44%	fehlender Philtrumeinschnitt 23/53 54%	evertierte Schleimhautunterlippe 20/54 37%	horizontal verlaufende Schleimhautunterlippe 20/52 30%	retrahierte Schleimhautunterlippe 18/29 62%	hoher Gaumen 40/84 48%	ZNS-Defekte 15/17 88%
	schmaler Gaumen 18/84 21%	Gaumenspalte 24/84 29%	breite Zahnleisten 45/84 54%	weitstehende Zähne 49/84 58%	unregelmäßige Zahnstellung 14/84 17%	Makrodontie (obere Schneidezähne) 19/28 68%	angeborene Herzfehler 23/48 44%
	kurze Integumentalunterlippe 10/18 56%	mandibuläre Mikrognathie 33%	mandibuläre Retrognathie 38%	flaches Kinn 28/37 76%			Pylorusstenose 11/59 12%
	C5 lange Ohren 27%	breite Ohren 31%	nach hinten geneigte Ohren 44%	tiefsitzende Ohren 25%	abstehende Ohren 27/49 55%	breiter aufsteigender Helixrand 17/42 38%	Hernien 12/84 14%
	schmaler absteigender Helixrand 16/41 39%	gewinkelter Helixrand 5/35 14%	prominentes Corpus anthelicis 13/35 37%	schmales Corpus anthelicis 11/33 33%	nach hinten ausgezogenes Corpus anth. 16/33 49%	breites Crus sup. anthelicis 10/31 32%	Rektusdiastase 6/84 7%
	flaches Crus sup. anthelicis 14/32 44%	breite Scapha 13/30 43%	hypoplastischer Tragus 21/38 55%	breiter Antitragus 17/38 45%	breite Incisura intertragica 18/38 47%	rechteckig angewachsener Lobulus 9/42 21%	Urogenitalsystem - Fehlbildg./Anomalie 19/49 39%
	abstehender Lobulus 15/42 36%						
E Finger- und zehenüberlagerungen 16/84 19%	Beugekontrakturen 15/84 18%	Polydaktylie 27/84 32%	Brachydaktylie 18/84 21%	vermehrt Wirbel auf den Fingerbeeren 22/55 40%	vermehrt Bogen auf den Fingerbeeren 5/55 9%	vermehrt radiale Schleifen auf d. Fingerbeeren 8/55 15%	F vermindert ulnare Schleifen a.d. Fingerbeeren
Klinodaktylie 22/84 26%	proximal implantierte Daumen 8/84 10%	hypoplastischer Thenar 7/84 8%	Hüftgelenksdislokation 7/84 8%	erhöhter oder erniedrigter TFRC 10/16 62%	häufig fehlender digitaler c-Triradius 3/13 23%	distaler axialer Triradius t', t'' 33/50 66%	bemusterter Thenar, Hypothenar, 2. und 3. IDF (24, 50, 12 bzw. 52%)
klumpfuß 7/84 8%	Metatarsus adductus 11/84 13%	Hallux valgus 12/84 14%	Syndaktylie 63/84 75%	Vierfingerfurche und Sonderformen 38/43 88%	bemusterter Hallux 14/24 58%	tibiales Bogenmuster auf dem Hallux 5/24 21%	vermehrt Bogen auf den Zehenbeeren 3/4 75%

d) Zusammenfassende Beurteilung

Sehr typisch für das Smith-Lemli-Opitz Syndrom ist die Entwicklung und Krankengeschichte des Patienten B.C. mit Minderwuchs,Untergewicht,geistiger und psychomotorischer Retardierung,Ernährungsschwierigkeiten,häufigen respiratorischen Infekten,retardiertem Knochenalter,abnormem Muskeltonus und abnormem EEG.Die Prä- und Perinatalanamnese ist bis auf die intrauterine Wachstumsverzögerung nicht so charakteristisch.
Die Craniofacies läßt ein Smith-Lemli-Opitz Syndrom vermuten. Alle Dysmorphiezeichen,die für Kopf/Schädel und Gesicht allgemein gefordert werden,sind vorhanden.Sehr typisch erscheint auch die Nasen- und Ohrregion.In der Augenregion fehlt vor allem der Hypertelorismus und die Ptosis,die sonst sehr häufig anzutreffen sind.Auch die Mundregion läßt einige charakteristische Dysmorphiezeichen vermissen,jedoch sind diese Abweichungen unserer Meinung nach durchaus noch im Rahmen der Variationsbreite des Syndroms erklärbar.Zusätzliche ,nicht zum Syndrom gehörige Merkmale im Bereich der Craniofacies wurden kaum beobachtet.
Am Stamm wurde eine Trichterbrust,ein sacrales Grübchen und ein Kryptorchismus gefunden.Es fehlen hier der kurze Hals, die schmalen Schultern,die weitstehenden Mamillen,die Hernien und die Rectusdiastase.Besonders hervorzuheben sind aber die weitgehend fehlenden bzw schwach ausgebildeten Veränderungen am Genitale unseres Patienten,die früher als Leitsymptom aufgefaßt wurden.Bei B.C. konnte lediglich ein Kryptorchismus und ein Schalskrotum beobachtet werden.Letzteres wurde in der Literatur bisher noch nie beschriebem.
Die Organsysteme sind bis auf einen schweren angeborenen Herzfehler sonst unauffällig.
Auch bei den Extremitäten fehlen diagnostisch wichtige Merkmale wie Syndaktylie und Polydaktylie.Es fallen zusätzlich Weichteilverdickungen der Extremitäten,v.a. der Hand- und Fußrücken,hypoplastische Finger- und Zehennägel,ein Pes planus und prominente Fersen auf.

Die Dermatoglyphen weisen zu Teil Gemeinsamkeiten mit dem, für das Smith-Lemli-Opitz Syndrom typischen Hautleistenbefund auf,ohne dabei charakteristisch zu sein.Zusätzlich wird eine Sandalenfurche bds. und eine Single crease V beobachtet.

B.C. kann aufgrund der Merkmalskombination und dem relativ hohen Syndromwert sicher dem Smith-Lemli-Opitz Syndrom zugeordnet werden,auch wenn er nicht ganz so typisch ist wie z.B. unsere Patientin K.B.,und obwohl ihm diagnostisch wertvolle,früher als Leitsymptome bezeichnete,Merkmale fehlen.

6.2.3.5. Zusammenfassende Beurteilung der vier eigenen Fälle

- Bei drei unserer Patienten (Fall I,II und IV)ist die Diagnose "Smith-Lemli-OPitz Syndrom" aufgrund der Merkmalskombination mit Sicherheit zu stellen.Bei dem Fall III handelt es sich nicht um einen so typischen Fall,jedoch kann auch er dem Formenkreis des Smith-Lemli-Opitz Syndroms zugeordnet werden.

- Unter unseren Patienten gibt es zahlreiche Übereinstimmungen von Merkmalen,die hier noch einmal hervorgehoben werden sollen.Alle vier Patienten weisen gemeinsam folgende Merkmale auf: Minderwuchs;geistige und/oder psychomotorische Retardierung;abnormer Muskeltonus;Krämpfe und/oder abnormes EEG;Mikrocephalie;abnorme Kopfform;schmale Stirn; prominente Sutura metopica;Abweichen von der Lidspaltenachsenstellung;breite Lidspalten;große Nasenspitze;breit ausladende Nasenflügel;dickwandige Nasenflügel;bogenförmige Schleimhautoberlippe;hoher und schmaler Gaumen; breite Zahnleisten,breites Crus superius anthelicis;breite Incisura intertragica;Sacrales,präanales Grübchen.

- Jeder Patient hat Merkmale,die bisher noch nicht bei Fällen mit Smith-Lemli-Opitz Syndrom beschrieben wurden.Entweder handelt es sich dabei um seltene Anomalien des Syndroms oder um von diesem Syndrom unabhängige,zusätzliche,evtl. auch familiäre Merkmale.

Drei Patienten sind Mädchen,so daß bei ihnen die charakteristischen Anomalien des männlichen Genitales fehlen.Zwei von ihnen (Fall I und II)zeigen jedoch ähnliche Dysmorphiezeichen in dieser Region:hypoplastische Labien,Klitorishypertrophie und einen weiten Introitus vaginae.

- Es gibt keine für das Syndrom konstanten,obligatorischen Merkmale oder sogenannte Leitsymptome (z.B.Syndaktylie, Fehlbildungen des äußeren Genitales bei Knaben usw.). Solche doch häufig anzutreffenden Merkmale können durchaus bei einem Patienten fehlen,ohne daß die Diagnose in Frage gestellt werden muß.Dies verdeutlicht unser Patient B.C.,dem vor allem die Anomalien des äußeren Genitales fehlen,der aber aufgrund der sonst typischen Merkmalskombination doch dem Smith-Lemli-Opitz Syndrom zugeordnet werden kann.
  Bei nicht-chromosomalen Dysmorphiesyndromen sollte deshalb die Diagnose in Zukunft nicht auf dem Fehlen oder Vorhandensein bestimmter einzelner Auffälligkeiten basieren,sondern auf der syndromspezifischen Merkmalskombination,wie sie hier für das Smith-Lemli-Opitz Syndrom erstellt wurde.

6.2.4. Zuordnung der Literaturfälle zum Smith-Lemli-Opitz Syndrom

Für die Erarbeitungder typischen Merkmalskombination des Smith-Lemli-Opitz Syndroms war zunächst die Auswertung der gesamten bislang publizierten Fallberichte nötig.
Nachdem nun ein charakteristisches Syndrombild aufgestellt wurde,ist eine nochmalige Betrachtung der Literaturpatienten interessant,um sie hinsichtlich der Diagnose zu überprüfen, d.h. typische und fragliche Fälle herauszuarbeiten.
Um einen schnellen Überblick zu erhalten,eignet sich am besten der Syndromwert.Wie unter 6.2.2. erwähnt wurde dieser bei 55 der 84 Patienten mit guten und photographisch dokumentierten Fallberichten errechnet.Die restlichen Kasuistiken waren zu wenig ausführlich um in die Bewertung mit einbezogen zu werden.Über sie kann auch anhand des Syndromwertes keine Beurteilung erfolgen,da die zur Verfügung stehenden Daten zu lückenhaft sind.

Die Syndromwerte der 55 ausgewerteten Patienten sind in der folgenden,alphabetischen Liste aufgeführt:

Tabelle 7:

Autor,Patient	Syndromwert	
1. Akl (Pat.:1)	863	50,0%
2. Armendares (Pat.:2)	790	45,8%
3. Armendares (Pat.:3)	1066	61,8%
4. Bundey (Pat.:6)	849	55,2%
5. Bundey (Pat.:7)	790	51,4%
6. Bundey (Pat.:8)	733	47,7%
7. Calvani (Pat.:9)	531	34,5%
8. Chakanovskis (Pat.:10)	938	54,4%
9. Cherstvoy (Pat.:11)	291	16,9%
10.Cherstvoy (Pat.:12)	624	40,6%
11.Cotlier (Pat.:13)	843	48,8%
12.Cruveiller (Pat.:14)	712	41,3%
13.Cruveiller (Pat.:15)	630	39,4%

14. Cruveiller (Pat.:17)	440	25,5%
15. Dallaire (Pat.:20)	767	44,5%
16. Dallaire (Pat.:24)	816	53,1%
17. Dallaire (Pat.:23)	719	41,7%
18. Deaton (Pat.:27)	630	36,5%
19. Delattre (Pat.:28)	349	22,7%
20. Fine (Pat.:31)	856	49,4%
21. Freedman (Pat.:33)	944	54,7%
22. Fried (Pat.:34)	603	34,9%
23. Gemme (Pat.:37)	1048	60,8%
24. Gold (Pat.:41)	676	38,2%
25. Hanissian (Pat.:44)	899	52,1%
26. Harbin (Pat.:45)	773	44,8%
27. Hoefnagel (Pat.:46)	778	45,1%
28. Johnson (Pat.:48)	823	47,4%
29. Johnson (Pat.:49)	982	60,4%
30. Judge (Pat.:50)	928	53,8%
31. Jüttnerova (Pat.:51)	718	41,6%
32. Kenis (Pat.:52)	877	57,0%
33. Kenis (Pat.:53)	908	52,7%
34. Lendvai (Pat.:56)	1003	58,2%
35. Lowry (Pat.:57)	683	44,5%
36. Lowry,Yong (Pat.:58)	742	48,3%
37. Lowry,yong (Pat.:59)	442	25,6%
38. Metzke (Pat.:60)	893	51,2%
39. Mücke (Pat.:61)	685	44,6%
40. Mücke (Pat.:62)	615	40,0%
41. Nevo (Pat.:63)	746	43,3%
42. Opitz (Pat.:64)	1093	63,4%
43. Opitz (Pat.:65)	1046	60,7%
44. Park (Pat.:75)	1093	63,4%
45. Patriarca (Pat.:76)	856	55,7%
46. Pinsky (Pat.:77)	1035	60,0%
47. Robinson (Pat.:79)	824	53,6%
48. Ruvalcaba (Pat.:80)	663	38,5%
49. Schuhmacher (Pat.:83)	876	50,8%

50. Smith (Pat.:86)	782	45,4%
51. Smith (Pat.:87)	1026	59,5%
52. Smith (Pat.:85)	1142	66,2%
53. Srsen (Pat.:88)	1052	61,0%
54. Terreros (Pat.:89)	602	34,9%
55. Zucker (Pat.:90)	1023	66,6%

Ergebnisse:

- Der Index schwankt zwischen 291 (16,9%=niedrigster Wert) und 1142 (78,2%=höchster Wert)bei einer maximal erreichbaren Punktzahl von 1724 bzw 1537.

- Der Großteil der Patienten,nämlich insgesamt 44 von 55, liegen über der 40% Grenze.Bei ihnen kann die Diagnose des Smith-Lemli-Opitz Syndroms unserer Meinung nach als sicher gelten.

- Zehn Patienten erreichten 60% oder mehr.Sie zählen damit zu den typischsten Literaturfällen.Dazu gehören die Patienten von: Zucker (Pat.:90),66,2%;Smith (Pat.:85),66,2%; Park (Pat.:75),63,4%;Opitz (Pat.:64),63,4%;Armendares (Pat.:3),61,8%;Srsen (Pat.:88),61,0%;Gemme (Pat.:37),60,8%; Opitz (Pat.:65),60,7%;Johnson (Pat.:49),60,4%;Pinsky (Pat.:77),60,0%.

- Unter der 40% Grenze finden sich insgesamt 11 Patienten, deren Zuordnung zum Smith-Lemli-Opitz Syndrom unsicher ist bzw z.T.nicht mehr gerechtfertigt erscheint.Es handelt sich dabei um folgende Fälle: Cherstvoy (Pat.:11),16,9%;Delattre (Pat.:28),22,7%;Cruveiller (Pat.:17),25,5%;Lowry,Yong (Pat.:59),35,6%;Calvani (Pat.:9),34,5%;Terreros (Pat.:89), 34,9%;Fried (Pat.:34),34,9%;Deaton (Pat.:27),36,5%; Ruvalcaba (Pat.:80),38,5%;Gold (Pat.:41),39,2%;Cruveiller (Pat.:15),39,4%.

Fälle wie die von Deaton (13),Fried (20),Lowry u. Yong (44) sowie Ruvalcaba (64) entbehren jedoch jeder Ähnlichkeit mit dem Smith-Lemli-Opitz Syndrom und sind wohl anderen Krankheitsbildern zuzuordnen.Die übrigen nicht sicheren Fälle sind schwerer zu beurteilen.Bei ihnen könnte der niedrige Syndromwert auch mitbedingt sein durch eine ungenügende Dokumentation.

Die Abbildung 100 veranschaulicht die Verteilung der Syndromwerte bei den Literaturpatienten.Zusätzlich wurden die Syndromwerte der eigenen vier Patienten mit eingetragen.

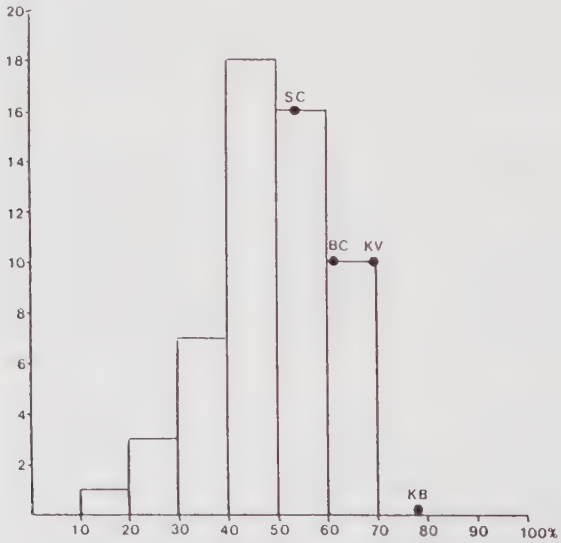

Abb.100:Verteilung der Patienten bei der Anwendung des Syndromwertes

6.2.5. Beurteilung des Syndromwertes und der Phänotypanalyse

Selbstverständlich sind die Grenzen zwischen typischen, sicheren und unsicheren Fällen des Smith-Lemli-Opitz Syndroms anhand der vorliegenden Merkmalskombination und des Syndromwertes nicht scharf zu ziehen.Die Genauigkeit und Vollständigkeit der Falldokumentation durch den jeweiligen Untersucher spielt eine große Rolle.Auch ist es in jedem Fall nötig,die zusätzlichen Merkmale,die nicht in die Syndromwertbildung eingehen,zu berücksichtigen,da diese eventuell im Widerspruch zu den syndromtypischen stehen können.
Somit sollten hohe Syndromwerte anhand der Phänotypanalyse überprüft werden.
Durch die Phänotypanalyse erscheint das Smith-Lemli-Opitz Syndrom klar genug definiert zu sein,um die Diagnose stellen zu können.
Eventuell könnten computergesteuerte Analysen von Merkmalskombinationen in Zukunft eine weitere Hilfe bei der Syndromdiagnostik bieten.Hierbei müßte der Computer alle erfaßbaren Phänotypmerkmale sowie die syndromspezifischen Merkmalskombinationen verschiedener Dysmorphiesyndrome eingespeichert haben.

6.2.6. Homogenität bezüglich des Phanotyps beim Smith-Lemli Opitz Syndrom

Aufgrund der Ergebnisse und der nochmaligen Überprüfung der Literaturpatienten und der eigenen Patienten auf Zugehörigkeit zum Syndrom mit Hilfe des Syndromwertes,kommen wir zu dem Schluß,daß es sich beim Smith-Lemli-Opitz Syndrom um ein phänotypisch einheitliches,d.h. homogenes Krankheitsbild handelt,das aber eine große Variationsbreite aufweist.
Insgesamt scheint der Phänotyp dieses Syndroms klar genug definiert zu sein,um sich einer scharf umschriebenen Diagnose des Krankheitsbildes zu nähern,und es von anderen Syndromen abgrenzen zu können.

6.3. Die genetische Beratungssituation

Hier sollen die für das Smith-Lemli-Opitz Syndrom in Betracht kommenden Arten des Erbganges diskutiert werden,um mit dem Ergebnis dann das Wiederholungsrisiko im Rahmen der genetischen Beratung festsetzen zu können.Zudem soll die Prognose dargestellt werden.
Wie bereits erwähnt wurden die zur Stammbaumanalyse herangezogenen familiären Fälle sorgsam ausgewählt,d.h.sie mußten dem Syndromwert nach sicher dem Smith-Lemli-Opitz Syndrom zugeordnet werden können (siehe dazu Kapitel 6.2.4.,Tabelle 7).

6.3.1. Diskussion des Erbganges für das Smith-Lemli-Opitz Syndrom

6.3.1.1. Autosomal dominanter Erbgang

Von einem autosomal dominanten Erbgang ist die Rede,wenn ein Gen bereits im heterozygotem Zustand eine deutliche pathologische Wirkung zeigt,d.h. wenn die einfache Gendosis ausreicht,um ein Merkmal hervorzurufen.
Entscheidende Kennzeichen dieses Erbgabges sind:

- Beide Geschlechter sind gleichhäufig betroffen
- Merkmalsträger geben das Merkmal (Gen) an die Hälfte ihrer Nachkommen weiter
- Die Nachkommen merkmalsfreier Eltern erkranken nie (Ausnahmen: Neumutationen,unvollständige Penetranz, variable Expressivität,Illegitimität)

Beim Smith-Lemli-Opitz Syndrom spricht für den autosomal dominanten Erbgang nur das Auftreten von Mikrostigmata im Sinne des Syndroms bei Verwandten der Patienten (siehe Abschnitt 3 der Abb.95).Dagegen spricht das horizontale Muster der Vererbung,d.h. das Fehlen von Smith-Lemli-Opitz Patienten in der Aszendenz bzw kollateralen Verwandtschaft von Indexpatienten,,sowie das Erkranken von mehreren Kindern merkmalsfreier Eltern und das Überwiegen männlicher Patienten im Kollektiv der Smith-Lemli-Opitz Fälle.

6.3.1.2. Autosomal rezessiver Erbgang

Um einen autosomal rezessiven Erbgang handelt es sich,wenn ein Gen nur in homozygotem Zustand,d.h. nur in doppelter Gendosis ein Krankheitsbild bewirken kann.Charakteristische Merkmale dieses Erbganges sind:

- Beide Geschlechter sind gleichhäufig betroffen
- Es besteht ein horizontales Muster der Vererbung,d.h. alleiniges Auftreten des Krankheitsbildes in einer Geschwisterreihe und Fehlen des Leidens in früheren Generationen
- Die Eltern sind merkmalsfreie heterozygote Anlageträger
- Das Risiko des Zusammentreffens zweier heterozygoter Anlageträger ist erhöht bei Verwandtenehen (Konsanguinität)

Bei der Stammbaumanalyse der Patienten mit Smith-Lemli-Opitz Syndrom wurden folgende Merkmale gefunden,die auf einen autosomal rezessiven Erbgang hinweisen:

- Geschwisterfälle beiderlei oder gleichen Geschlechtes innerhalb einer gesunden Familie und dabei gesunden Eltern (siehe Abschnitt 1 der Abb.95)
- Fälle mit elterlicher Konsaguinität (siehe Abschnitt 2 der Abb.95)

Andere Merkmale lassen sich jedoch nicht mit einem autosomal rezessiven Erbgang verbinden:

- Mikrostigmata im Sinne des Syndroms bei Verwandten der Probanden (siehe Abschnitt 3 der Abb.95)
- Überwiegen männlicher Patienten im Kollektiv der diagnostizierten Fälle

6.3.1.3. Geschlechtsgebundene Erbgänge

a) X-gekoppelt dominant

Charakteristika dieses Erbgangs sind:

- Erkrankte hemizygote Väter haben nur merkmalsfreie gesunde Söhne,die Töchter sind ausnahmslos krank
- Söhne und Töchter erkrankter Mütter haben ein Erkrankungsrisiko von 50%

-abgeschwächte Phänotypeffekte bei Mädchen

Ein X-gekoppelter dominanter Erbgang kommt somit nicht in Betracht,denn es wurden keine Eltern-Kind Übertragungen und kein abgeschwächter Effekt bei Mädchen beobachtet.Auch die Geschlechtsverteilung wäre damit nicht erklärbar.

b) X-gekoppelt rezessiv

Charakteristika dieses Erbgangs sind:

- Auftreten nur im männlichen Geschlecht
- Betroffene Väter übertragen das Leiden nie auf ihre Söhne,wohl aber geben sie das X-Chromosom mit dem mutierten Gen an alle Töchter weiter und machen diese damit zu Konduktorinnen,die phänotypisch gesund sind
- Aus der Verbindung einer Konduktorin und einem gesunden Partner gehen 50% der Töchter als Konduktorinnen hervor und ebenfalls 50% der Söhne erhalten das X-Chromosom mit dem mutierten Gen und sind damit krank

Da trotz des Überwiegens der männlichen Patienten mit Smith-Lemli-Opitz Syndrom auch ein beträchtlicher Teil von Mädchen betroffen ist,kommt auch dieser Erbgang nicht in Betracht.

6.3.1.4. Zusammenfassung

Am wahrscheinlichsten ist damit ein autosomal rezessiver Erbgang für das Smith-Lemli-Opitz Syndrom anzunehmen.
Die Mikrostigmata im Sinne des Syndroms (Ptosis,Epicanthus, Hypertelorismus,Syndaktylie,Hypospadie,Fußdeformitäten),die eher zu einem autosomal dominanten Zustand passen,stellen eventuell die Stigmata eines heterozygoten Zustandes bei autosomal rezessiven Erbgang dar.Sie können sich aber möglicherweise auch unabhängig vom Smith-Lemli-Opitz Syndrom autosomal dominant vererbt haben oder rein zufällig aufgetreten sein.

Auch das Überwiegen männlicher Probanden,was nicht dem Grundsatz der Gleichverteilung beider Geschlechter entspricht bedarf einer Erklärung.In unserem Patientengut fanden sich immerhin 56 Knaben (70%) und 24 Mädchen (30%). Diese Tatsache könnte einmal darauf beruhen,daß bei den männlichen Patienten eine Art Auslesefaktor bezüglich der Diagnosestellung besteht.Seit der Entdeckung des Syndroms im Jahre 1964 bei drei Knaben,galten nämlich lange Zeit die gefundenen Anomalien des äußeren Genitales als eine Art Leitsymptom.Die Diagnose konnte aufgrund dieser Veränderungen bei Knaben leichter und öfter gestellt werden als bei Mädchen. Daß die Diagnose bei den weiblichen Patienten schwerer zu stellen ist,zeigt sich auch daran,daß sie zum überwiegenden Teil als Geschwisterfälle gefunden worden sind.Dies ist wohl die plausibelste Erklärung für die untypische Geschlechtsverteilung.An den,in dieser Arbeit vorgestellten eigenen Patienten,bei denen es sich in drei Fällen um Mädchen handelt, kann man eventuell sehen,daß eine gründliche systematische Untersuchung im Hinblick auf die typische Merkmalskombination vielleicht in Zukunft eine größere Anzahl von weiblichen Probanden als bisher zur Entdeckung bringt.
Eine andere Erklärung für das Überwiegen der männlichen Patienten wäre eine erhöhte intrauterine Letalität für das weibliche Geschlecht,so daß das Geschlechtsverhältnis durch female Aborte verfälscht würde,wofür es aber bisher keinen Anhalt gibt.

6.3.2. Wiederholungsrisiko

Aus der Annahme einer monogenen autosomal rezessiven Ätiologie für das Smith-Lemli-Opitz Syndrom ergeben sich folgende genetische Beratungsituationen:
Für die gesunden Eltern eines Kindes mit Smith-Lemli-Opitz Syndrom muß davon ausgegangen werden, daß beide Anlageträger für den gleichen Gendefekt sind, und ein Wiederholungsrisiko von 25% im Falle einer weiteren Schwangerschaft besteht.
Es handelt sich bei dem Smith-Lemli-Opitz Syndrom um ein seltenes Leiden, wobei keine exakten Angaben über die Heterozygotenfrequenz in der Normalbevölkerung vorliegen.
Man kann aber davon ausgehen, daß für die gesunden Geschwister eines Patienten mit Smith-Lemli-Opitz Syndrom kein erhöhtes Risiko für die Nachkommenschaft anzunehmen ist, sofern der Partner nicht aus der nahen Verwandtschaft gewählt wird.

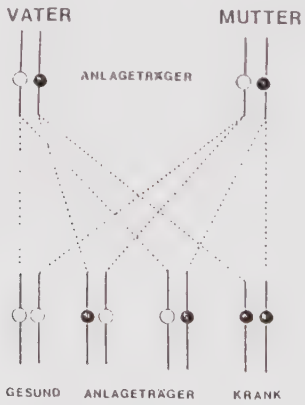

Abb.101: Der autosomal rezessive Erbgang

6.3.3. Prognose

Die Lebenserwartung der Patienten ist unterschiedlich und hängt mit von dem Schweregrad der Fehlbildungen innerer Organe ab.Besonders im frühen Kindesalter sind die Patienten aufgrund ihrer erhöhten Infektanfälligkeit stark gefährdet. Patienten mit Smith-Lemli-Opitz Syndrom sind schwerst geistig und psychomotorisch retardiert und bedürfen ihr ganzes Leben lang einer fürsorglichen und geduldigen Pflege.

6.3.4. Pränatale Diagnostik

Eine Möglichkeit den zugrundeliegenden Gendefekt laborchemisch durch einen Enzymtest oder DNA-Analyse nachzuweisen besteht heute noch nicht,so daß eine pränatale Diagnostik im Falle einer weiteren Schwangerschaft bislang nicht möglich ist.Höchstens durch verfeinerte physikalische Untersuchungsmethoden,wie Ultraschall oder Fetoskopie können pränatal eventuell Anomalien der Körperform (z.B. Mikrocepholie) nachgewiesen und der Verdacht auf einen Wiederholungsfall gestellt werden.

Es bleibt abzuwarten,ob auf dem Gebiet der Gentechnologie in Zukunft neue Erkenntnisse gemacht werden,die eine exakte Diagnosestellung und damit Prävention des Smith-Lemli-Opitz Syndroms erlauben.

7. ZUSAMMENFASSUNG

In der vorliegenden Arbeit wurde der Versuch unternommen. ein nicht-chromosomales Dysmorphiesyndrom,das Smith-Lemli-Opitz Syndrom,bei dem der Untersucher auf eine reine Phänotypdiagnose angewiesen ist,anhand von vier eigenen Probanden und 90 Fällen aus der Literatur,genau zu charakterisieren.

Am Anfang der Arbeit wurden einige Begriffe,die zum besseren Verständnis nicht-chromosomaler Dysmorphiesyndrome benötigt werden erläutert,und deutlich gemacht,daß bislang eine einheitliche und umfassende Syndrombeschreibung für das Smith-Lemli-Opitz Syndrom fehlt.

Es wurde dann das für die Auswertung zur Verfügung stehende Material und die angewandte systematische Befunderhebung mit genauer Phänotypbeschreibung und anthropometrischem Meßverfahren vorgestellt.

Zunächst wurden die eigenen vier Patienten detailliert beschrieben,dann erfolgte die ausführliche Analyse der Literaturfälle unter besonderer Berücksichtigung der craniofacialen Dysmorphien,der Dermatoglyphen und der genetischen Daten.Es zeigten sich viele Übereinstimmungen,so daß eine typische Merkmalskombination für das Smith-Lemli-Opitz Syndrom herausgearbeitet werden konnte.Diese wurde in einem Phantombild,in einer Syndromkarte und dem sogenannten Syndromwert veranschaulicht.

Zum Schluß wurden die eigenen Patienten und die Literaturfälle aufgrund der Ergebnisse der Phänotypanalyse auf ihre Zugehörigkeit zum Smith-Lemli-Opitz Syndrom hin überprüft und diskutiert.Die genetische Beratungssituation wurde dargestellt.

Die Arbeit konnte zeigen,daß es sich beim Smith-Lemli-Opitz Syndrom mit hoher Wahrscheinlichkeit um ein einheitliches, autosomal rezessiv vererbtes,phänotypisch gut zu charakterisierendes Syndrom handelt.

8. LITERATURVERZEICHNIS

1. AKL KAMAL F.,GABRIEL K.S.,VAZKEN M.: The Smith-Lemli-Opitz syndrome. Report of a consanguineous arab infant with bilateral focal renal dysplasia; Clin.Pediat. (Phila.),16:665-668 (1977)

2. ARMENDARES S.,CARNEVALE A.,DEL CASTILLO V.,et al.: El sindrome de Smith-Lemli-Opitz:Descripcion de dos hermanos afectados,caracterizacion clinica y mecanismo de transmision hereditaria; Rev.Invest.Clin. 25:129-142 (1973)

3. BLAIR H.R.,MARTIN J.K.: A syndrome characterized by mental retardation, short stature,craniofacial dysplasia and genital anomalies occuring in siblings; J.Pediat. 69:457-459 (1966)

4. BUNDEY S.,SMYTH H.G.: Three sisters with the Smith-Lemli-Opitz syndrome; J.ment.Defic.Res. 18:51 (1979)

5. CALVANI M.,TIRASACCHI V.,TOSCANO V.,BELLUSSI A.,FORTUNA C.: Telarca precoce e iperprolattinemia nella sindrome di Smith-Lemli-Opitz; Minerva Pediatrica 31:1721-1732 (1979)

6. CHAKANOVSKIS J.,SUTHERLAND G.R.: The Smith-Lemli-Opitz syndrome in a profoundly retarded epileptic boy; J.ment.Defic.Res. 15:153-162 (1971)

7. CHERSTVOY E.D.,LAZIUK G.I.,et al.: The pathological anatomy of the Smith-Lemli-Opitz syndrome; Clin.Genet. 7:382-387 (1975)

8. COTLIER E.,RICE P.: Cataracts in the Smith-Lemli-Opitz syndrome; Amer.J.Ophthal. 72:955-959 (1971)

9. CRUVEILLER J.,MSIKA S.,LAFOURCADE J.: Nanisme de Smith-Lemli-Opitz. A propos de quatre observations.Revue de la littérature; Ann. Pédiat. 24,12:843-851 (1977)

10. CUMMINS H.,MIDLO C.: Fingerprints,palms and soles; New York,Dover Publications Inc. (1961)

11. DALLAIRE L.: Syndrome of retardation with urogenital and skeletal anomalies (Smith-Lemli-Opitz syndrome); J.Med.Gen. 6:113-120 (1969)

12. DALLAIRE L.,FRASER F.C.: The Smith-Lemli-Opitz syndrome of redardation,urogenital and skeletal anomalies; Birth Defects Original Article Series V/2:180-182 (1969)

13. DEATON J.G.,MENDOZA L.O.: Smith-Lemli-Opitz syndrome in a 23-year-old man; Arch.Intern.Med. 132:422-423 (1973)

14. DELATTRE P.: Le syndrome de Smith-Lemli-Opitz.A propos d'un nouveau cas; Lille Médical 19,1:18-21 (1974)

15. DZARLIEVA R.,DUMA H.,et al.: The Smith-Lemli-Opitz syndrome in a five month old child; God.Zb.Med:Fak.Skopje 23:253 (1978)

16. FIERRO M.,MARTINEZ A.J.,HARBINSON J.W.,HAY S.H.: Smith-Lemli-Opitz syndrome:Neuropathological and ophthalmological observations; Dev.Med.Child.Neurol. 19:57 (1977)

17. FINE R.N.,GWINN J.L.,YOUNG E.F.: Smith-Lemli-Opitz syndrome. Radiologic and postmortem findings; Amer.J.Dis:Child. 115:483-488 (1968)

18. FINLEY S.C.,FINLEY W.H.,MONSKY D.B.: Cataracts in a girl with features of the Smith-Lemli-Opitz syndrome; J.Pediat. 75:706-707 (1969)

19. FREEDMAN R.A.,BAUM J.L.: Postlenticular membrane associated with Smith-Lemli-Opitz syndrome; Amer.J.Ophthal. 87:675-677 (1979)

20. FRIED J.C.,FRASER W.J.: Smith-Lemli-Opitz syndrome in an adult; J.ment.Defic.Res. 16:30 (1972)

21. GÄRTNER W.: Dysmorphiezeichen als Indikation zur Chromosomenanalyse; Dissertation (1980)

22. GARRARD S.D.: On the diagnosis of syndromes in mental retardation; Pediat.Clin.N.Amer. 15,4 :925 (1968)

23. GELLIS S.,FEINGOLD M.: Picture of the month - Smith-Lemli-Opitz syndrome; Amer.J.Dis.Child. 115:603 (1968)

24. GEMME G.,BANIOLI E.,RUFFA G.,SBOLGI P.: La sindrome di Smith-Lemli-Opitz; Minerva Pediatrica 30(10) :805-810 (1978)

25. GIBSON R.: A case of Smith-Lemli-Opitz syndrome of multiple congenital anomalies in association with dysplasia epiphysialis punctata; Canad.Med.Ass.J. 92:574-575 (1965)

26. GOLD J.D.,PFAFFENBACH D.D.: Ocular abnormalities in the Smith-Lemli-Oitz syndrome; J Pediat.Ophthalmol. 12:228 (1975)

27. GOODMAN R.M.,GORLIN R.J.: Atlas of the face in genetic disorders; C.V. Mosby Company,Saint Louis (1977)

28. GORLIN R.J.,PINDBORG J.J.: Syndromes of the head and neck; Mc Gow Hill Book Company,2.Auflage,New York (1976)

29. GRACIA R.,NIETO M.,NISTRAL M.,ITURRIAGA G.,LIEDO R.,BARRIO R. LAMA R.: Aniridia associated with gonadoblastoma in Smith-Lemli-Opitz syndrome; An.Esp.Pediat. Supl.8,Bd.9 :19-24 (1976)

30. GÜNTHER H.: Anomaliekomplex und Zufallsyndromie; Zbl.Allg.Path. 84:6 (1948/49)

31 HANISSIAN A.S.,SUMMITT R.L.: Smith-Lemli-Opitz syndrome in a negro child; J.Pediat. 74:303-305 (1969)

32. HARBIN R.L.,KATZ J.I.,FRIAS J.L.,RABINOWICZ I.M.,KAUFMAN H.E.: Sclerocornea associated with the Smith-Lemli-Opitz syndrome; Amer.J.Ophthal. 84:72-74 (1977)

33. HOEFNAGEL D.,WURSTER J.,POMEROY J.,BENZ R.: The Smith-Lemli-Opitz syndrome in an adult male; J.ment.Defic.Res. 13:249-257 (1969)

34. JEANTY PH.,DELBEKE D.,LEMLI L.,DORCHY H.: Smith-Lemli-Opitz syndrome without failure to thrive; Acta Pediat.Belg. 30,3 :175 (1978)

35. JOHNSON V.P.: Smith-Lemli-Opitz syndrome:Review and report of two affected siblings; Z.Kinderheilk. 119:221-234 (1975)

36. JUDGE C.G.,CHAKANOVSKIS J.E.,SUTHERLAND G.R.: The Smith-Lemli-Opitz syndrome; Med.J.Aust. 2:145-147 (1971)

37. JUTTNEROVA V.,BALICEK P.: Smithův-Lemliův-Opitzův Syndrom u Dvoumesieniho chlopce; SB Ved.Pr.Lekarsko Univ.Karlovy 20,4 :473 (1977)

38. KENIS H.,HUSTINX J.W.: A familial syndrome of mental retardation in association with multiple congenital anomalies resembling the syndrome of Smith-Lemli-Opitz; Maandschr.Kindergeneesk 35:37-48 (1967)

39. KOFER J.: Differential diagnosis of mentally retarded children - report of 2 cases of Smith-Lemli-Opitz syndrome; Cesk.Pediatr. 31,8 :465 (1977)

40. LEIBER B.: Die Nosologie auf dem Wege zu neuen Ordnungssystemen: Syndrome und Syndromatologie; Der Internist 16:56-60 (1975)

41. LEIBER B.,OLBRICH W.: Die klinischen Syndrome; Verlag Urban und Schwarzenbeck,München,6.Auflage (1981)

42. LENDVAI D.,CASTELLO M.A.,BALLATI G.: Due sindromi malformative forse unificabili Ullrich-Feichtinger e Smith-Lemli-Opitz.Contributo di un caso ; Minerva Pediatrica 21:56 (1969)

43. LOWRY R.B.,MILLER J.R.,MACLEAN J.R.: Micrognathia,polydaktyly and cleft palate; J.Pediat. 72:859-861 (1968)

44. LOWRY R.B.,YONG S.L.: Borderline normal intelligence in the Smith-Lemli-Opitz (RSH) syndrome; Amer.J.Med.Gen. 5,2 :137-143 (1980)

45. METZKE H.,LÄSSIG W.,KÖHLER H.: Das Smith-Lemli-Opitz Syndrom; Pädiat. u. Pädol. 7:259-266 (1972)

46. MILLER J.J.,GRAUX J.: Dermatoglyphics in pediatric practise; J.Pediat. 69:302 (1969)

47. MÜCKE J.,SANDIG K.R.,BRÜCKNER H.G.: Zur Variabilität des Smith-Lemli-Opitz Syndroms.Bericht über zwei weitere Fälle; Pädiatrie und Grenzgebiete 16:221-228 (1977)

48. MURKEN J.D.,CLEVE H.: Humangenetik; Enke Verlag ,Stuttgart,2.Auflage (1979)

49. NEUHÄUSER G.: Smith-Lemli-Opitz Syndrom (RSH-Syndrom); Hippokrates 46,4 :507 (1976)

50. NEUHÄUSER G.,OPITZ J.M.: Missbildungs-Retardierungssyndrome, Definition und Einteilung; Zschr.f.Kinder u.Jugendpsychatrie 3:265-299 (1975)

51. NEVO S.,BENDERLY A.,LEVY J.,KATZNELSON M.: Smith-Lemli-Opitz syndrome in an inbred family; Amer.J.Dis.Child. 124:431-433 (1972)

52. NYHAN W.L.: Genetic and malformation syndromes in clinical medicine; Year Book Medical Publishers ,356 (1976)

53. OPITZ J.M.,ZELLWEGER H.,SHANNON W.R.,PTACEK L.J.: The RSH-Syndrome; Birth Defects:Original Article Series V/2 :43-52 (1969)

54. OPITZ J.M.,HERMANN J.: The study of genetic disease and malformations; Birth Defects:Original Article Series V/13,6 :45-66 (1977)

55. PARK S.C.,NEEDLES C.F.,DIMICH J.,SUSSMAN L.: Congenital heart disease in an infant with Smith-Lemli-Opitz syndrome; J.Pediat. 73:896-902 (1968)

56. PATRIARCA P.L.,MANZIA S.: La sindrome di Smith-Lemli-Opitz.Contributo di un caso; Minerva Pediatrica 74:670-674 (1972)

57. PENEVA L.,DUNDOVA R.,TZONEV J.,PECENJAKOVA N.: Syndrome of Smith-Lemli-Opitz.About a case; Pediatrija,Sofia 12:637-640 (1973)

58. PENROSE L.S.: Medical significance of finger prints and related phenomena; Br.Med.J. 2:321-325 (1968)

59. PINSKY L.,DI GEORGE A.: A familial syndrome of facial and skeletal anomalies associated with genital abnormality in the male and normal genital in the female; J.Pediat. 66:1049-1054 (1965)

60. PREUS M.,FRASER C.F.: Dermatoglyphics and syndromes; Amer.J.Dis. Child. 124:933 (1972)

61. ROBINSON C.,PERRY L.W.,BARLEE A.,MELLA G.: Smith-Lemli-Opitz syndrome with cardiovascular abnormality; Pediatrics 47:844-847 (1971)

62. RODEWALD A.,RUDESCU A.: Das Hautleistensystem beim Down-Syndrom. Mit einem Beitrag zur Differentialdiagnose; Dissertation,München (1974)

63. RODEWALD A.,ZANKL H.: Hautleistenfibel; Fischer Verlag,Stuttgart (1981)

64. RUVALCABA R.H.A.,REICHERT A.,SMITH D.W.: Smith-Lemli-Opitz syndrome: case report; Arch.Dis.Child. 43:620-623 (1968)

65. SALMON M.A.,LINDENBAUM R.H.: Developmental defects and syndromes; 1.Auflage (1978)

66. SCHAUMANN B.,ALTER M.: Dermatoglyphics in medical disorders; Springer Verlag New York-Heidelberg-Berlin, (1976)

67. SCHIMANEK P.: Anthropologische und anthropometrische Definition von Dysmorphiezeichen als Grundlage der Diagnostik von Dysmorphiesyndromen; Dissertation (1985,im Druck)

68. SCHMIDT-MATTHIESEN H.: Gynäkologie und Geburtshilfe; Schattauer Verlag Stuttgart-New York (1979)

69. SCHUHMACHER H.: Das Smith-Lemli-Opitz Syndrom; Z.Kinderheilk. 105:88-98 (1969)

70. SIMON C.: Klinische Pädiatrie,Lehrbuch der Kinderheilkunde; Schattauer Verlag Stuttgart-New York,3.Auflage (1980)

71. SINCLAIR L.,WINTERBORN M.H.,BROWN J.: Smith-Lemli-Opitz syndrome; Proc.Roy.Soc.Med. 62:907-908 (1969)

72. SMITH D.,LEMLI L.,OPITZ J.M.: A newly recognized syndrome of multiple congenital anomalies; J.Pediat. 64:210-217 (1964)

73. SMITH D.: Nomenclature of syndromes; Birth Defects Original Article Series V/10,7 :65-67 (1974)

74. SMITH D.: Recognizable patterns of human malformation; W.B. Sanders Company :82-83 (1976)

75. SPRANGER J.,NEUHÄUSER G.,TALKSDORF M.: Klinische Genetik in der Pädiatrie,I.Symposium i. Kiel; Georg Thieme Verlag Stuttgart :14-26 (1979)

76. SRSEN S.:Smith-Lemli-Opitz syndrome:Report of a new case and review of the literature; Acta paediatr.Acad.Sci.hung. 13:301-308 (1972)

77. STENGEL-RUTKOWSKI S.,SCHIMANEK P.,WERNHEIMER A.: Anthropometric definitions of dysmorphic facial signs; Hum.Genet. 67:272-295 (1984)

78. STENGEL-RUTKOWSKI S.,SCHIMANEK P.: Chromosomale und nicht-chromosomale Dysmorphiesyndrome; Enke Verlag Stuttgart (1985)

79. DE TERREROS G.J.,et al.: Sindrome de Smith-Lemli-Opitz.Consideraciones cardiológicas; An.Esp.Pediat. 8,6 :689-694 (1975)

80. VERMA J.C.,GHAI O.P.: Smith-Lemli-Opitz syndrome in an indian child; Indian Pediat. 8:221-222 (1971)

81. VON WEBER J.,SCHWARZ H.: Der Typus Rostockiensis Ullrich-Feichtinger, Dyskranio-pygo-phalangie; Helvet.pediat.acta 15:163 (1960)

82. WERNHEIMER A.: Anthropometrische Definition von Dysmorphiezeichen; Dissertation (in Vorbereitung)

83. ZUCKER J.M.,JOB J.C.,ROSSIER A.: Une nouvelle variété de nanisme intra-uterin dystrophique:Le sindrome de Smith-Lemli-Opitz; Ann.Pédiat. 43:2404-2411 (1967)

Herrn Professor Dr. J.-D. Murken, Leiter der Abteilung für pädiatrische Genetik und pränatale Diagnostik der Kinderpoliklinik, und Frau Privat-Dozentin Dr. S. Stengel-Rutkowski danke ich vielmals für die Überlassung des Themas, für die Förderung meiner Arbeit und für die Übernahme des Referats.

Mein besonderer Dank gilt Frau Privat-Dozentin Dr. S. Stengel-Rutkowski für die Einführung in die Problematik, für Ihr großes Verständnis und für Ihre wertvollen Anregungen.

Herrn Professor Dr. H. Spiess, Direktor der Kinderpoliklinik der Universität München, danke ich sehr für die Übernahme des Koreferats.

Ebenso möchte ich Herrn P. Schimanek für seine große Hilfsbereitschaft in allen Fragen der Anthropometrie, der Beschreibung von Dysmorphiezeichen und der Analyse der Dermatoglyphen danken.

Herrn A. Wernheimer danke ich für die Überlassung seiner Ergebnisse zur Anthropometrie.

Bei Herrn Dr. Jacobeit, Kinderzentrum München, möchte ich mich herzlich für die Überlassung der Untersuchungsergebnisse zum Fall K.B. bedanken.

Nicht zuletzt gilt mein Dank auch den Mitarbeitern und Mitarbeiterinnen der Abteilung für pädiatrische Genetik und pränatale Diagnostik für die stete Hilfsbereitschaft und freundliche Aufnahme.

LEBENSLAUF

Persönliche Daten		Claudia ,Margarita Zampa
geboren am		27.4.1958
in		München
Eltern		Josef Zampa,ehemals Buchhalter,jetzt Pensionär Gertrud Zampa,geb. Keller
Familienstand		ledig
Staatsangehörigkeit		deutsch
Ausbildungsdaten		
Schulausbildung	Sept.1964-Juli 1967	Volksschule an der Senftenauerstraße und Blumenauer Volksschule in München
	Sept.1967-Juni 1977	Bertolt-Brecht-Gymnasium in München
	Juni 1977	Abschluß:Allgemeine Hochschulreife
Studium	WS 1977/78-WS 1983/84	Humanmedizin an der Ludwig-Maximilians-Universität, München
	April 1983-März 1984	Praktisches Jahr in München
	April/Mai 1984	Ärztliche Prüfung
	25.Mai 1984	Approbation
Arbeitsverhältnis		
	seit Sept. 1984	Ärztin in der Internen Abteilung des Kreiskrankenhauses Prien